Aus der paediatrischen Klinik der Universität Basel
Vorsteher: Prof. Dr. E. Wieland

STANFORD UNIVERSITY LIBRARIES
OCT 27 1930

Ueber Hydrocephalus acutus, Meningitis serosa und Meningismus.

Inaugural-Dissertation

zur Erlangung der Doktorwürde der hohen medizinischen Fakultät der Universität Basel

vorgelegt von
OSKAR PAUZISKIS
aus Virbalis (Litauen)

IMPRIMERIE A. KNECHT MULHOUSE 1929

Aus der paediatrischen Klinik der Universität Basel
Vorsteher: Prof. Dr. E. Wieland

Ueber Hydrocephalus acutus, Meningitis serosa und Meningismus.

Inaugural-Dissertation
zur Erlangung der Doktorwürde der hohen medizinischen Fakultät der Universität Basel

vorgelegt von
OSKAR PAUZISKIS
aus Virbalis (Litauen)

IMPRIMERIE A. KNECHT MULHOUSE 1929

Von der medizinischen Fakultät Basel genehmigt auf Antrag von Prof. Dr. E. Wieland.

MEINEN LIEBEN ELTERN
IN DANKBARKEIT GEWIDMET.

Ueber Hydrocephalus acutus, Meningitis serosa und Meningismus.

Der Hydrocephalus, im Volksmunde als Wasserkopf seit Jahrhunderten bekannt, gehört zu den nicht seltenen Erkrankungen des Kindesalters. Allgemein verstehen wir unter Hydrocephalus eine abnorme Ansammlung von Cerebrospinalflüssigkeit im Innern des Schädels. Sammelt sich diese Flüssigkeit zwischen Dura und Pia mater an, so bezeichnen wir das als Hydrocephalus externus dagegen verstehen wir unter Hydrocephalus internus eine übermässige Ausdehnung der Hirnventrikel durch eine abnorme Ansammlung von Flüssigkeit im Ventrikelsystem. Letztere Form ist auch die häufigste und klinisch wichtigste. Nicht selten kommen auch beide Formen, der Hydrocephalus externus und internus nebeneinander vor. In leichten Fällen kann der Schädel sogar seine normale Grösse behalten, meistens erreichen aber die krankhaften Veränderungen sehr hohe Grade und führen zu Schädelauftreibung.

Wir unterscheiden einen Hydrocephalus congenitus und aquisitus. In manchen Fällen ist es aber schwer zu entscheiden, ob es sich um einen erworbenen oder einen verspätet zur Ausbildung gekommenen, angeborenen Hydrocephalus handelt. Verschiedene Autoren, wie *Ziehen-Bruns* (1), nehmen nach manchen Beobachtungen für nicht unwahrscheinlich an, dass ein angeborener Hydrocephalus bis zu einem gewissen Grade eine Prädisposition für den Hydrocephalus internus aquisitus abgibt.

Obwohl die angeborene Form allgemein als die häufigste angesprochen wird, so glaubt auch *Finkelstein* (2), dass die Zahl der sicheren erworbenen Fälle jedenfalls häufiger ist, als gemeinhin geglaubt wird. Er selbst zählte unter 22 mit hinreichender Anamnese 12 acut entstandene Fälle. Diese Beobachtungen sind von mehreren Autoren bestätigt worden. Woher aber dieses schwere Krankheitsbild kommt, seine Entstehung und dessen nähere Ursachen ist zum Teil auch heute noch dunkel. Langsam ist es der Wissenschaft gelungen

eine Aufklärung des Krankheitsbegriffes herbeizuführen, und wenn wir auch heute noch nicht völlig die Aetiologie der Erkrankung übersehen, so sind wir doch bereits in der Lage eine Anzahl von Erkrankungen und mechanischen Schädigungen aufzuzählen, die zu Hydrocephalus führen. So kann ein Hirntumor durch Kompression der Vena cerebri magna zu Stauungserscheinungen im Ventrikelsystem führen. Zirkulationsstörungen und infectiöse Entzündungen der Meningen, die so gerne im Säuglingsalter vorkommen, können ebenfalls die Ausbildung eines Hydrocephalus bedingen. *Maclaire* (3) berichtet, dass bei einem Säugling, dessen intracranielle Geburtshämorrhagie erwiesen und geheilt werden konnte, sich nach 8 Wochen ein deutlicher Hydrocephalus entwickelte. Er führt diese meningeale Hämorrhagie, die zum Verschluss der Abführungswege des Liquors geführt hat, als neuen aetiologischen Faktor in der Entstehung des Hydrocephalus an. *Bossert* (4) berichtet über Fälle von traumatischem Hydrocephalus, die auch von *Quincke* noch unter dem Sammelnamen Meningitis serosa acuta beschrieben wurden. Er hält die Bezeichnung solcher Fälle als Meningitis serosa acuta nicht für zutreffend, da die objektiven Merkmale der serösen Entzündung, wie vermehrter Eiweissgehalt im Lumbalpunktat fehlten, und löst diese Gruppen von der Meningitis serosa los. Ebenso berichtet *Bessau* (5) über einen Fall, wo über den Zusammenhang zwischen Trauma und Hydrocephalus kein Zweifel bestand. Auch da konnte man mit Sicherheit, infolge Mangel an echten meningischen Symtomen, die Meningitis serosa ausschliessen. Patient hatte kein Fibringerinsel, keine Zellvermehrung und normale Kolloidkurven. — Da auch die Prognose des acut traumatischen Hydrocephalus günstig ist, so ist diesen Fällen ganz besondere Aufmerksamkeit zu schenken.

Ausser diesen Formen existiert aber noch eine andere Form von Hydrocephalus, dessen Bestehen ebenfalls lange Zeit bestritten wurde. Auch die vorgenommenen pathologisch-anatomischen Untersuchungen konnten kein klares Bild über die Ursachen der Krankheitserscheinungen geben und der Sektionsbefund beschränkte sich auf die Feststellung einer Vermehrung der klaren Cerebrospinalflüssigkeit. So musste man an die Möglichkeit des Bestehens eines sogenannten *idiopathischen* Hydrocephalus denken. Auch hier hat man an Prädisposition und an andere Möglichkeiten gedacht, aber schon *Quinke* ist es

gelungen das Bestehen eines idiopathischen Hydrocephalus zu beweisen und heute wird an dessen Existenz niemand mehr zweifeln.

Woher kommt es aber, dass schon leichte Entzündungen der Meningen, schwere hydrocephalische Krankheitsbilder hervorzurufen imstande sind?

Bekanntlich bildet der Subarachnoidealraum des Gehirnes einerseits und die Hirnventrikel anderseits ein zusammenhängendes System, welches physiologischerweise mit dem Liquor cerebrospinalis ausgefüllt ist. Durch die bekannten Experimente von *Quinke* wissen wir auch, dass ein beständiger Strom des Liquors innerhalb dieses Systems in eine bestimmte Richtung fliesst. Das Gehirn, das vom Liquor umgeben ist, befindet sich stets unter einem gewissen Druck, welchen die Spannung des Liquors auf seine Substanz ausübt.

Kommt es zu irgend welchen pathologischen Veränderungen im Bereiche des Liquorsystems, so ist die Bedingung für die Entstehung eines Hydrocephalus gegeben. Es müssen also mechanische Hindernisse oder entzündliche Prozesse vorhanden sein, die zu Vermehrung der Bildung von Flüssigkeit oder Verminderung ihres Abflusses führen.

So war es ein grosser Fortschritt, als es neuerdings gelang die anatomischen und physiologischen Verhältnisse der Liquorräume aufzuklären, und es haben die Forschungen der letzten Jahre die Frage der Entstehung des Hydrocephalus dem Verständnis näher gerückt.

In einer neuern Arbeit von *Heidrich* (6) über *Encephalographie und Ventrikulographie,* finden wir eine klare Darstellung der Anatomie der Liquorräume und der Physiologie des Liquor cereprospinalis. *Heidrich* unterscheidet im Liquorsystem zwei vollkommen gesonderte Abschnitte:

1) Die 4 Ventrikel, 2) den Subarachnoidealraum.

Als besonders charakteristisch an dem Ventrikelsystem bezeichnet er die beiden paarig und fast immer vollkommen symmetrisch angeordneten Seitenventrikel. Der 3. Ventrikel ist zwischen beiden Thalami optici gelegen und stellt einen engen, wenig Liquor enthaltenden Spalt dar. Die Verbindung zwischen den Seitenventrikeln und dem 3. Ventrikel erfolgt vermittelst der Foramina Monroi. Nach hinten geht der 3. Ventrikel in den Aquaeduktus Sylvii über, und zieht als

dünner Kanal nach abwärts in den 4. Ventrikel. Die Verbindung mit der Cisterna magna erfolgt durch das in der Mitte gelegene Foramen Magendie und die Foramina Luschkae, die seitlich zwischen Flocculus, Lobus biventer und Tonsille paarig angeordnet sind. Die Kommunikation zwischen den Subarachnoidealräumen erfolgt vermittels der Cisterna cerebello-medularis. In den beiden Seitenventrikeln und im 4. Ventrikel sind die Tela chorioidea mit den Plexus chorioidei gelegen, welche als Hauptsekretionsquelle betrachtet werden. Dagegen bildet die Arachnoidea an der Konvexität des Gehirnes kolbige Wucherungen, die sogenannten Pacchionischen Granulationen, die einen Teil des Liquors resorbieren.

Entsprechend dieser kurzen Darstellung der Verhältnisse im Liquorsystem erfolgt die Flüssigkeitsströmung von den Seitenventrikeln mittels des Foramen Monroi in den 3. Ventrikel, von da durch den Aquaeductus Sylvii in den 4. Ventrikel und von hier aus durch das Foramen Magendie und die Foramina Luschkae nach der Cisterna cerebello-medullaris. Ein Teil des Liquorstromes fliesst von da abwärts nach dem Lumbalsack, ein Teil nach den basalen Cisternen und subarachnoidealen Spalten.

Aber schon *Quinke* war es, der durch seine Experimente über Herkunft des Liquors unser Wissen bereicherte und die Anschauung vertreten hatte, dass der Liquor wahrscheinlich ein Sekretionsprodukt des Plexus chorioideus darstellt.

Spina (7) und einige andere Autoren versuchten den Liquor als Sekretionsprodukt des Gehirnes und dessen Lymphe aufzufassen, später konnten aber ihre Anschauungen nicht als zutreffend bestätigt werden.

Auch *Strussberg* (8) hielt die herangezogenen Versuche von *Spina* über die Herkunft des Liquors für nicht ausreichend beweisfähig und heute wird wohl an der Sekretionsfähigkeit des Plexus niemand mehr zweifeln.

In einer Arbeit über die Entstehung des Hydrocephalus wird neuerdings diese Frage von *Dietrich* (9) wieder aufgegriffen und gegen die für zweifellos bewiesen gehaltene Anschauung über die sekretorische Funktion des Plexus, Stellung genommen. *Dietrich* hält keinen einzigen, von den in der Literatur angeführten Beobachtungen über die Sekretionsfähigkeit des Plexus, für einwandfrei.

Dagegen führt er für die Möglichkeit einer resorbierenden und gegen eine sekretorische Tätigkeit der Plexus mehrere Gründe an. In erster Linie ist es der drüsenartige papilläre Bau des Plexus, dessen Struktur mehr einem Resorptionsorgane ähnlich ist *(Askanazy)*. Er hält mit *Askanazy* (10) auch die Lage des Plexus an den Ausgängen und tiefsten Teilen der Ventrikel mit der Richtung des Liquorstromes für nicht vereinbar. «Man würde Wasserhähne zur Berieselung nicht gerade an der offenen Tür anbringen.» Gestützt auf Untersuchungen von *Schmorl* glaubt *Dietrich* auch noch andere Anhaltspunkte für die Resorptionsfähigkeit des Plexus zu haben. Er hofft dadurch manche Eigentümlichkeiten des Hydrocephalus besser aufzuklären und schliesst sich der Empfehlung *Askanazy's* an, die Frage weiter zu verfolgen und die Resorptionsleistung der Plexus chorioidei im Auge zu behalten. Es lässt sich also auch heute noch nicht mit absoluter Sicherheit entscheiden, in welchem Teil des Centralnervensystems der Liquor cerebrospinales produziert wird.

Ylppö (11) nimmt sogar als wahrscheinlich an, dass die Entstehung des Liquors keinesfalls an eine bestimmte Stelle des Gehirnes verlegt werden kann. Er selbst fand zum Beispiel bei einem Kinde eine ganz andere Reaktion in der durch direkte Gehirnpunktion gewonnenen Flüssigkeit, als in dem Liquor, der durch die Lumbalpunktion entnommen wurde. So scheint der Liquor in allen seinen Teilen vielleicht auch nicht einheitlich zusammengesetzt zu sein, was für das ganze Problem des Hydrocephalus von grosser Wichtigkeit wäre. Jedenfalls können wir mit Sicherheit behaupten, dass normalerweise immer ein Ausgleich zwischen Sekretion und Resorption bestehen muss, ungeachtet wo sie auch erfolgen. Dieser Ausgleich wird durch eine normal vor sich gehende Sekretion und Resorption ermöglicht.

Die Druckregulierung des Liquors erfolgt durch die in den Hirnhöhlen vorhandenen Vorrichtungen. Diese setzen sich aus der Apertura medialis des 4. Ventrikels, dem Foramen Magendie und aus den Foramina Luschkae zusammen. Werden diese Oeffnungen durch entzündliche Prozesse verschlossen, so kommt es infolge Sistierung des Liquorstromes zur Stauung in den Ventrikeln und zu Ausbildung eines Hydrocephalus.

Göppert (12) war es, der im Anschluss an die Meningitis cerebrospinalis sich eingehend mit dieser Frage beschäftigte und uns

wertvolle Resultate lieferte. Er spritzte leicht gefärbte Gelatine in die Seitenventrikel ein und studierte die Verteilung derselben. Dabei konnte er feststellen, dass nur in einem Teil der Fälle sämtliche Oeffnungen verschlossen waren. In einem andern Teil war nur das Foramen *Magendi* undurchlässig und in vielen Fällen konnte er überhaupt kein organisches Hindernis nachweisen. In solchen Fällen glaubte er die Ursache des Hydrocephalus auf eine Steigerung des Druckes im gesamten Ventrikular-subarachnoidealsystem zurückführen zu müssen. Später fand sich aber bei vergleichenden Fällen, dass die Druckverhältnisse beim Hydrocephalus wechselnde waren, ja manchmal sogar Druckverminderungszeichen bestanden. Darnach konnte *Göppert* auf Grund seiner Befunde infolge Meningitis die Entstehung des Hydrocephalus erklären:

1. Durch Verschluss sämtlicher Abflusswege des Liquors.
2. Durch Verschluss eines Teiles der Abflusswege *(Foramen Magendie)*.
3. Fälle ohne nachweisbares org. Hindernis, wahrscheinlich bedingt durch erhöhten Druck im gesamten Liquorsystem.

Dass auch die Frage der *verminderten Resorption* bei der Entstehung des Hydrocephalus im Auge gehalten werden muss, steht ausser Zweifel. *Wüllenweber* (13) z. B. berichtet über viele untersuchte Fälle von Hydrocephalus internus und ist zur Schlussfolgerung gelangt, dass der Hydrocephalus nicht rein mechanisch durch Absperrung des Liquors entstehen kann, sondern dass auch die Verminderung der Resorption eine Rolle spielen wird.

Neuerdings unterscheiden *amerikanische* Forscher zwei Haupttypen von Hydrocephalus: den Hydrocephalus occlusivus mit Abschluss der Ventrikel gegen die Cisterna magna und den Hydrocephalus comunicans, bei dem noch die Hirnventrikel mit dem Subarachnoidealraum in Verbindung stehen.

Bessau (5), der mit *Bossert* wohl als erster den *acut traumatischen* Hydrocephalus beschrieben hat, unterscheidet ausserdem noch einen *acut-toxischen* Hydrocephalus. Er tritt häufig als Begleiterscheinung acuter Infectionen auf und wird allgemein in den Begriff der Meningitis serosa acuta einbezogen, *Bessau* unterscheidet daher 4 Formen:

1. Meningismus (Liquor qualitativ und quantitativ völlig normal).

2. Acut-toxischer Hydrocephalus (Vermehrung eines normalen Liquors).

3. Meningitis serosa acuta (Vermehrter Liquor mit Zeichen der Entzündung: Eiweissvermehrung, ev. Fibringerinsel, patholog. Kolloidkurven ev. Zellvermehrung).

4. Meningitis purulenta.

Die Abgrenzung des acut-toxischen Hydrocephalus von der Meningitis serosa wird auch von *Ibrahim* (14) begrüsst. *Ibrahim* (14) unterscheidet ebenfalls die Meningitis serosa vom Hydrocephalus auf Grund des Fiebers und des höheren Eiweissgehalts des Lumbalpunktats, bezw. des Gehalts an Fibrin, Formelementen und Krankheitskeimen.

Die pathologisch anatomischen Veränderungen beim Hydrocephalus können die verschiedensten Grade aufweisen. *Ernst* (15) zählt eine ganze Menge von Veränderungen und Zerstörungen im Gebiete des Zentralnervensystems auf. So pflegt, hauptsächlich bei Säuglingen eine ausserordentliche Volumzunahme des Schädels einzutreten. Die Hirnventrikel werden infolge grosser Flüssigkeitsansammlung, die bis zu 5 l betragen kann, ausserordentlich erweitert. Es kommt leicht zu Verwachsungen der Ventrikelwände und zur Abtrennung cystenartiger Hohlräume. Die beiden Seitenventrikel stehen oft miteinander durch Lücken im Septum pellucidum in Verbindung. Das Ependym kann warzig verdickt sein, Aquaeductus Sylvii und Foramen Magendie sind erweitert.

Die Hirnwindungen sind verdünnt, der Balken ist ganz papierdünn und kann auch schwinden. Werden Kleinhirnteile und Tonsillen zapfenartig in das erweiterte Hinterhauptloch gepropft, so versagt in solchen Fällen auch die Lumbalpunktion, obgleich die Kommunikation zwischen Binnenräumen und Subarachnoidealraum durch das Foramen Magendie offen geblieben ist.

Die klinischen Symptompe des Hydrocephalus acutus können bei einer so schweren Erkrankung des Zentralnervensystems, sehr mannigfach ausgebildet sein. So kommt es meist im Anfangsstadium zu Reizerscheinungen, Erbrechen und Konvulsionen, sowie zu spastisch-paretischen Erscheinungen. Oft findet man Erhöhung der Patellarreflexe, besonders in leichteren Fällen. Die Störungen beruhen auf

Schädigung der zentralen motorischen Bahn. Der Hirndruck ist erhöht und führt oft zu Stauungspapille und Neuritis optica. Bei noch offener Fontanelle ist dieselbe vorgewölbt, prall elastisch, oft deutlich pulsierend.

Eigene Beobachtungen.

Die Diagnose des acuten Hydrocephalus.

Trotz ausgesprochener klinischer Symptome stösst die klinische Diagnose in manchen Fällen auf grosse Schwierigkeiten. Hauptsächlich kann die Differenzialdiagnose zwischen dem sog. Meningismus, Meningitis serosa und Hydrocephalus acutus recht schwierig werden. In solchen Fällen sind wir gezwungen uns den klinischen *Hilfsmitteln* zuzuwenden und einen Teil unserer Arbeit von der Klinik ins Laboratorium zu verlegen. Die genaue Untersuchung des Liquors und die Berücksichtigung seiner Druckverhältnisse erlaubt im Verein mit dem weiteren Krankheitsverlauf wohl immer eine zuverlässige Differenzialdiagnose. Zum Beleg des Gesagten geben wir im Auszug eine Anzahl klinische Beobachtungen wieder von *acut entstandenen Meningitis-artigen Krankheitsbildern.* Sämtliche sind im Verlauf der letzten 2 Jahre auf der *Basler Kinderklinik* behandelt und von mir selbst mitbeobachtet worden. Es handelt sich teils um Fälle von acutem Hydrocephalus im Sinne *Bessaus* (Fall I und II), auf die weder die Diagnose «Meningitis serosa», noch weniger aber die übliche Diagnose Meningismus passt, weil sie mit Druckerhöhung und Vermehrung der Flüssigkeit einhergingen, und weil sie in chronischen Hydrocephalus (in einem unserer zwei Fälle mit Sektionsbefund) ausgingen. Teils sind es Fälle von reinem toxischen oder funktionellem Meningismus, (Fall III, IV und V), bezw. von gutartiger Meningitis serosa. (Fall VI und VII).

Wir lassen zunächst die 2 Beobachtungen von *acutem* innerhalb weniger Tage entstandenem *Hydrocephalus* folgen, von denen wir den ersten unter unseren Augen sich entwickeln sahen, während der Beginn des zweiten unmittelbar vor Spitaleintritt fiel.

Fall I.

Gr. Arnold Karl, Alter: 3/12 J. Eintritt 23. Nov. 1924.
Einweisungsdiagnose: Gastrointestinale Intoxikation.
Klinische Diagnose: Hydrocephalus acutus nach Grippe.

Anamnese: Eltern und ein 1½ Jahre altes Brüderchen gesund. Sonstige Familienanamnese OB. Patient 2. Kind. Geburtsgewicht 2500 gr. Ernährung: Brust allein 7 Wochen; Brust neben anderer Nahrung: 8 Tage. Seit 4 Wochen 5 Mal täglich ein Schoppen von 1/3 Milch, 2/3Mehl-Schleim. Bisher nie krank.

Vorliegende Erkrankung: Beginn plötzlich in der Nacht vom 22-23 Nov. Erste Krankheitszeichen: Stöhnendes Atmen, Schlaflosigkeit, Appetitlosigkeit, Erbrechen. Stuhl bis gestern gelb, täglich 1-2 Mal, verdaut. Seit gestern sehr starker, fieberhafter Schnupfen. Das Kind sollte Nachts angeblich nicht bei Bewusstsein gewesen sein.

Status praesens: Körpergewicht: 3650 gr. Körperlänge: 53,5 cm. Kopfumfang: 39 cm. Brustumfang: 34 cm. Allg. Zustand: Sehr klein, Haut blass, reduzierter E. Z. Allgemeine Starre und Steifigkeit. Grosse Fontanelle klafft 2:3 cm. breit, etwas vorgewölbt. Pfeilnaht offen, Ränder etwas weich. Thorax und Wirbelsäule OB. Unterschenkel spur biegsam. L. und R. ist je eine kleine Submaxillardrüse palpabl. Leichter Exophtalmus bds. Augen: Lider weit offen, Pupillen eng, reagieren. Blick gerade aus starr. *Ohren OB.* Nase: *Starker Schnupfen, eitrig, schleimiges Sekret.* (Abstrich: viele Gram pos. Diplococcen, keine Diph. Bazillen.) Mund: Schleimhaut blass. *Rachenwand hochrot. Am hinteren Rachenraum ein Schleimpf. Herz und Lunge: OB.* Abdomen: weich, etwas aufgetrieben, nirgends druckempfindlich, Milz und Leber nicht vergrössert. *Reflexe:* sehr lebhaft. Patellar, Chvostek, Babinsky pos. Trousseau Kernig, neg. Kein Fussklonus.Muskeltonus gesteigert. Sensibilität erhalten. Stimme kräftig. Sensorium frei.

Elektrische Erregbarkeit: (r. Medianus) K. S. Z. = 1,5 M. A. K. Oe Z. = über 7 MA. *also keine Spasmophilie.* Stuhl: auf Einlauf gut verdaut, etwas schleimig.

Klinische Diagnose: Acute Säuglingsgrippe, Rachitis, Hypertonie mit Begleitkrämpfen nicht spasmophiler Natur.

Therapie: Magenspülung, Darmspülung, Theepause, dann Frauenmilch.

24. *Nov.:* Andeutung von Chvostek, Schnupfen viel stärker geworden. Keine elektrische Ueberregbarkeit. Nachts 2 Mal Krampfanfälle, auch Tagsüber beständig Krampfanfälle: Steifwerden am ganzen Körper, Cyanose des Gesichtes. Kein Erbrechen, kein Klonus, keine Zuckungen. *Grosse Fontanelle prall gespannt, pulsierend.*

25. *Nov.:* Keine Krampfanfälle mehr. Noch etwas allgemeine Steifigkeit. Hypertonie,

30. *November:* Heute wieder Andeutungen von Chvostek. Keine Anfälle mehr, aber immer noch etwas allgemeine Steifigkeit und stark gespannte, pulsierende grosse Fontanelle.

1. *Dezember:* Wegen Verdacht auf acuten Hydrocephalus oder Meningitis serosa 1 *Lumbalpunktion:* ca. 50 ccm. unter starker Blutung. Ca. 20 ccm. davon werden für die Wasserman-Reaktion verwendet, die übrigens negativ ist, wie auch der «*Pirquet*». Menge vermehrt, steril, eiweissfrei. Fontanelle nach der Punktion stark eingesunken.

2. *Dez.:* Allgemein Befinden idem. Keine dysept. Stühle. Hypertonie fast verschwunden.

6. *Dez.:* Wieder erhöhter Tonus. Allgemeine Steifigkeit. Stuhl gut. Fontanelle wieder vorgewölbt.

Diagnose: Acuter Hydrocephalus (tox) nach Grippe.

10. *Dez.:* Allgemeinbefinden idem. Allgemeine Steifigkeit noch deutlich.

15. *Dez.:* L. *Lumbalpunktion:* Druck 30 cm. Menge 40-45 ccm. Enddruck 3 cm. Fontanelle nach der Punktion wieder eingesunken. *Nonne* neg. *Pandy* neg. Liquor wasserklar, völlig normal, Menge deutlich vermehrt. Keine Zellen.

16. *Dez.:* Steifigkeit nach der Punktion verschwunden. Keine Hypertonie mehr. Austritt: zur poliklinischen Nachbehandlung des Hydrocephalus.

Alle 2 Monte Lumbalpunktion, die jeweilen vermehrten klaren Liquor ergibt, unter leicht erhöhtem Druck.

Wiedereintritt nach einem Jahr. am 28. 1. 26: In der letzten Zeit ist Patient appetitlos, schlaflos, schlecht gelaunt. Grosse Fontanelle geschlossen.

29. 1. 26: *Lumbalpunktion:* Klare Flüssigkeit, Menge 66 ccm. Pandy, Nonne negativ. 5 Zellen im Fuchs-Rosenthal. Entlassung.

27. *Mai* 1926: Wiedereintritt zur Punktion. Seit Spitalaustritt immer Wohlbefinden. Geht seit 4 Wochen allein, spricht einige Worte. Appetit gut. Stuhl oft obstipiert. Lungen und Herz: OB. Reflexe: überall lebhaft, kein Babinsky. Da die Lumbalpunktion keine Flüssigkeit ergibt, muss die Zisternenpunktion vorgenommen werden. Liquor vermehrt. Menge 35 ccm. blutig tingiert. Kein Kollaps sofort nach der Punktion, aber abends Kollaps mit kleinem Puls. Coffein.

31. *Mai:* Wohlbefinden, Appetit gut. *Entlassen als Hydrocephalus subacutus nach Grippe.*

14. 7. 26: *Wiedereintritt zur Lumbalpunktion:* In der Zwischenzeit allgemeines Wohlbefinden. Liquor: Anfangsdruck 20, Enddruck 0. Menge 50 ccm. Kurz nach der Punktion leichter Kollaps.

16. 7. 26: Wohlbefinden, afebril.

19. 7. 26: Entlassung.

Fall I

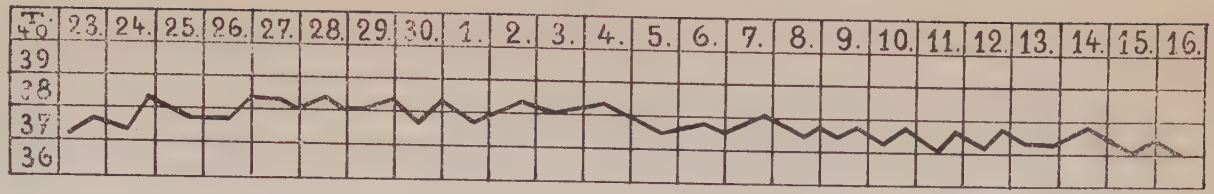

Fieberkurve vom 23. November bis 16. Dezember 1924

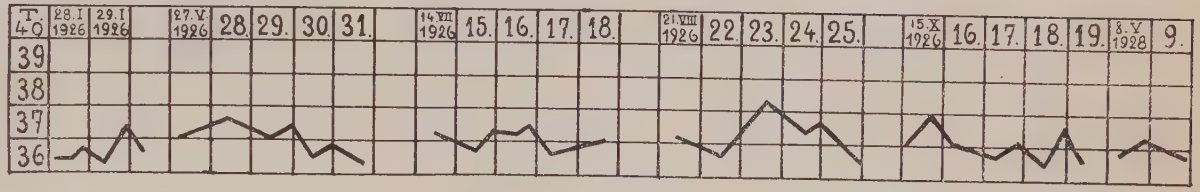

Fieberkurve 1926—1928

21. 8. 26 *Wiedereintritt:* Zwischenzeit OB. Seit zwei Tagen etwas Erbrechen. Stuhl OB. Appetit gut. Kein Fieber. Spricht «Mama» und «Papa», geht schon selbständig. *Lumbalpunktion:* Anfangsdruck 20, Enddruck 0. Menge vermehrt mit qualitativ physiolog. Befund.

22. *Aug.:* Steiler Temp. Anstieg. Rachenring gerötet.

23. *Aug.:* Temp. abfallend (leichte interkurrente Grippe).

25. *Aug.:* Entlassung.

15. *Oktober* 26 Wiedereintritt: Zwischenzeit OB. Patient geht selbständig umher, spricht nur wenige Worte. Kopfumfang: 49 cm. Grosse Fontanelle geschlossen.

16. 10. 26 *Lumbalpunktion:* Anfangsdruck 25. Enddruck 0. Menge 40 ccm. Kein Kollaps.

19. 10. 26: Entlassung.

2. *Dez.:* Wiederum *Lumbalpunktion,* geht selbständig, spielt, plaudert. *Ist ein völlig normales, für sein Alter blos etwas kleines Kind geworden.*

28. 3. 28: *Wiedereintritt* zur Lumbalpunktion. Kopfumfang 49,5 cm. Liquor: Anfangsdruck 32. Enddruck 2 cm. 35 ccm. klarer Liquor. Nonne, Pandy negativ. 3 Zellen im Fuchs-Rosenthal. Entlassung.

Mai 1928: *Wiedereintritt* zur Lumbalpunktion. In den letzten Tagen ist das Kind etwas unruhig. Es erbrach einige Mal.

Patient ist jetzt 4 Jahre alt. Geht selbständig, spricht und macht den Eindruck eines völlig normalen Kindes. Körperlänge: 90 cm.Kopfumfang: 49,5 cm. Brustumfang: 50 cm. Leichter Exophtalamus, rechts stärker als links. Herz und Lungen: OB. Abdomen:OB. Reflexe: überall sehr lebhaft. Kein Babinsky, kein Fussklonus. Lumbalpunktion: Anfangsdruck 22, Enddruck 0. Menge 30 ccm. *Pandy, Nonne* negativ: 2 Zellen im Fuchs-Rosenthal.

Epikrise:

Während der obige Fall, ein unter unseren Augen acut im Anschluss an leichte Säuglingsgrippe entstandener *Hydrocephalus acutus* in chronischen Hydrocephalus überging, der schliesslich durch mehrfache Lumbalpunktionen im Verlauf von 3-4 Jahren geheilt wurde, trat beim folgenden Fall trotz gleicher Therapie nach 4 Monaten *Exitus letalis* ein:

Fall II.

Kr. Liesel. Alter: 9/12 J. Eintritt: 17. Juni 1926.

Anamnese: Eltern gesund. Keine Geschwister. In der Familie keine Tbc., keine Lues, keine geistigen und nervösen Erkrankungen.

Geburtsgewicht: 2500 gr. Ernährung: Brust allein 2 Wochen lang. Brust neben anderer Nahrung 2 Tage lang. Künstliche Ernährung: alle 3 Stunden Milch-Schleim 60-80 gr. dann allmählich immer mehr. Seit 14 Tagen Vollmilch ca. 1 L. täglich neben gemischter Kost. Gedeiht gut, täglich normaler Stuhl, kein Erbrechen. Bisher nie ernst krank. Ist ein aufgewecktes Kind; lacht, spielt. *An Weihnachten leichte Grippe (Husten, Schnupfen, Fieber).* Anfangs März nochmalige «*Erkältung*» mit *Fieber, Husten und Schnupfen.*

Vorliegende Erkrankung: Seit 2-3 Wochen ist das Kind weniger munter und etwas ungeschickt. Nebenbei fiel es den Eltern auf, dass es beim Tragen oder Sitzen auf eine Seite sich neigte. Seit 8-10 Tagen zeigte es weniger Interesse. Bis Dienstag, den 24. 6. 27 spielte das Kind noch. Seither mehr apathisch, schläfrig. Gestern wollte es nicht mehr lachen, und lag mit starrem Blick. Letzte Nacht sehr viel geschrieen. Trinkt und isst die ganze Zeit gut. Vor 8 Tagen zweitägiger Durchfall, einmaliges Erbrechen. Seit Dienstag ist das Kind steif, heute schielt es, sonst kein Erbrechen.

Status praesens: Körpergewicht: 8680 gr. Körperlänge: 65,5 cm. Kopfumfang: 47 cm. Brustumfang: 42 cm. Halsumfang: 21 cm. Bauchumfang: 41,5 cm. Allgemeinzustand: sehr gut genährtes Kind. Rosige Haut. Fettpolster gut entwickelt. Muskulatur gespannt, praller Turgor. *Grosse Fontanelle klafft* 6:6 *cm., ist stark gespannt und vorgewölbt.* Nähte geschlossen.

Thorax: symetrisch, kein Rosenkranz. *Wirbelsäule: OB.* Extremitäten: leicht gekrümmte Unterschenkel, in allen Gelenken beweglich. *Augen:* Pupillen reagieren. Scleren weiss. Strabismus convergens. *Ohren* und *Nase:* OB. Mund: rosig, feucht, kein Herpes; Zunge feucht, leicht belegt. Mundschleimhaut blass. Gaumen gerötet. *Rachen:* Tonsillen kaum vorspringend, etwas gerötet. Hintere Rachenwand schleimig belegt. Lungen und Herz OB. Atmung und Puls regelmässig. *Abdomen:* leicht gespannt, eindrückbar, Nabelhernie. Milz und Leber nicht palpabl. Nieren, After, Genitale: OB.

Pirquet -neg. *Wassermann*-Reaktion neg. *Reflexe:* Patellar sehr lebhaft. Bauchdecken, Achillessehnen, Babinsky pos. Chvostek neg. *Fussklonus:* rechts pos. links neg.; Kernig pos. Nackensteifigkeit vorhanden. Sensibilität erhalten. Stimme laut. Sensorium: zeitweise benommen.

Blutbild: Leucocyten 9100; Jugendliche 1%; Stabkernige 10%; Segmentkernige 50%; Lymphocyten 37%; Grosse Mononucleäre 2%; Temp. 37,8 Grad.

Klinische Diagnose: Verdacht auf subacuten Hydrocephalus — (nach Grippe).

17. *Juni:* Schläft gut, reagiert auf Berührung. Pat. ist ganz apatisch, hält die Augen immer geschlossen, atmet ruhig. *Lumbalpunktion:* 20-25 ccm. Anfangsdruck: 35, Enddruck 6 cm. Liquor wasserklar. *Nonne, Pandy* negativ. Fuchs-Rosenthal: 3/3 Zellen. Spannung der grossen Fontanelle kaum nachgelassen.

18. *Juni:* Gestern und heute subfebrile Temp. Zustand nicht schlechter, hat ordentlich getrunken. Grosse Fontanelle wieder leicht vorgewölbt.

19. *Juni:* Ist viel munterer, sitzt auf, verfolgt vorgezeigte Gegenstände mit dem Blick und mit seitlichen Bewegungen des Kopfes.

II. Lumbalpunktion: 10 ccm. Liquor, der nur tropfenweise abfloss. Grosse Fontanelle etwas weicher, nicht mehr prall-elastisch. Nackenstarre immer noch stark ausgesprochen.

21. *Juni:* Gestern und heute afebril, trinkt gut, nimmt an Gewicht gut zu; Stuhl gut verdaut. Grosse Fontanelle weich, nicht vorgewölbt, nicht so schmerzhaft bei Berührung. Pat. ist munterer, liegt mit offenen Augen, bewegt den Kopf. Nackensteifigkeit noch vorhanden, Kernig nur angedeutet.

26. *Juni III. Lumbalpunktion:* Anfangsdruck 20, Enddruck 0. Menge 15 ccm. langsam tropfend, wasserklar. *Lufteinblasung:* 2 Mal 20 ccm. nach Bingel.

Röntgenaufnahme: Die eingeblasene Luft ist unter der Kuppe im linken Subarachnoidealraum sichtbar. Keine Ventrikelzeichnung.

27. *Juni IV. Lumbalpunktion:* Menge 15 ccm. Lufteinblasung intralumbal 40 ccm. Röntgenbild des Schädels sofort nach der Lufteinblasung: Luftblasen im Subarachnoidealraum in der Schädelkuppe links. Keine Ventrikelzeichnung. Liquor: klar, kein Sediment gewinnbar. Kulturell: nach 48 Stunden kein Wachstum.

29. *Juni:* Die grosse Fontanelle ist wieder weich, leicht eingesunken. Pat. ist sichtlich munterer. Appetit gut. Der vor der Punktion sehr starke Opistotonus ist viel weniger ausgesprochen. Pat. ist aber immer noch steif, kann nicht sitzen. Gesteigerte Patellarreflexe bds.

2. *Juli:* Fontanelle wieder stark vorgewölbt und gespannt. Pat. schreit viel. Appetit schlecht, bricht oft. Kernig und Nackensteifigkeit wieder ausgesprochen. Opistotonus. Pat. ist nicht benommen, aber stark aufgeregt.

4. *Juli V. Lumbalpunktion:* 35 ccm. klaren Liquors. Zellen 3/3. Nonne, Pandy Neg.

5. *Juli:* Starkes Nachfliesen der Flüssigkeit unter die Haut.

28. *Juli Zisternenpunktion:* Anfangsdruck 47. Enddruck 0. 60 ccm. klaren Liquors. Keine Zellen. *Nonne, Pandy* negativ.

Goldsol-Reaktion negativ. Lufteinblasung 40 ccm. mit deutlicher schwacher Vorwölbung der eben eingesunkenen grossen Fontanelle.

Encephalographischer Befund vom 30. *Juli:* Deutlicher Liquorspiegel mit darüber stehender Luftblase in Ventrikel 1 und 2. L. mehr als R. (ausgedehnter Hydrocephalus internus), in Seitenlage sind die erweiterten Ventrikelzeichen auch vom Hinterhorn deutlich sichtbar. Pat. ist schläfrig, apathisch, bricht ab und zu, afebril. Allg. Starre, Opistotonus und starke Erhöhung der Reflexe, besonders der Patellar. Babinsky bds. pos. Zunahme des Schädelumfangs.

1. *August Zisternenpunktion:* Anfangsdruck 30, Enddruck über 0; 65 ccm. klaren Liquors. *Nonne, Pandy* neg. Eiweiss nicht vermehrt. 1 Zelle pro cmm im *Fuchs-Rosenthal* (Lymphocyten). Bis am Abend wieder gespannte grosse Fontanelle. Schädelumfang: 49 cm. Grosse Fontanelle: 5,5:5,5 cm. Nähte alle klaffend, am meisten aber zwischen Frontalia und Temporalia.

6. *August:* Allg. stärkste Steifigkeit, apathisch, glasiger starrer Blick. *Zisternenpunktion:* Menge 80 ccm. leicht blutig.

12. *August:* Seit der letzten Punktion bedeutende Besserung. Fontanelle nicht mehr gespannt, noch leicht vorgewölbt. Pat. ist viel lebhafter, lacht, spielt und hat guten Appetit: Kein Fieber.

17. *August:* Kopfumfang 49,5 cm. Grosse Fontanelle 5:5 cm. Pat. lacht, spielt, reagiert auf die Umgebung. Noch starke Steifigkeit der unteren Extremitäten, bedeutend geringere der oberen Extremitäten.

29. *August:* Seit einigen Tagen wird die grosse Fontanelle wieder gespannter. Pat. wird wieder viel steifer mit ausgesprochenem Opistotonus, trinkt weniger, bricht ab und zu. Extremitäten ausgestreckt in tonischer Starre. Reflexe überall sehr gesteigert. Kopfumfang: 50 cm. weit klaffende Nahtränder *Zisternenpunktion* ergibt 40 ccm. klaren Liquors.

30. *August:* Nach 24 Stunden ist die grosse Fontanelle bereits wieder vorgewölbt und gespannt. Pat. apathisch und in dauernder tonischer Starre wie vor der Punktion.

5. *Sept. Zisternenpunktion:* 40 ccm. leicht blutiger Liquor. Deutliche Erleichterung. Patient ist etwas munterer und weniger steif. Abends hat sich die Fontanelle schon wieder etwas vorgewölbt und gespannt.

8. *Sept. Zisternenpunktion:* 55 ccm. leicht sanguinolenter Liquor.

9. *Sept.:* Fontanelle wieder gespannt und vorgewölbt. Kopfumfang: 51, cm. Allgemeine Starre und Opistotonus.

20. *Sept. Zisternenpunktion:* 55 ccm. Kopfumfang: 51,5 cm. Pat. wird immer steifer, liegt meist apathisch in allgemeiner Starre.

29. *Sept. Zisternenpunktion:* 100 ccm. mit Collaps. Abends Temp. 38,8 C. Kleiner unregelmässiger Puls, aussetzende Atmung.

30. *Sept.:* 5 *Uhr Exitus.*

Fall II

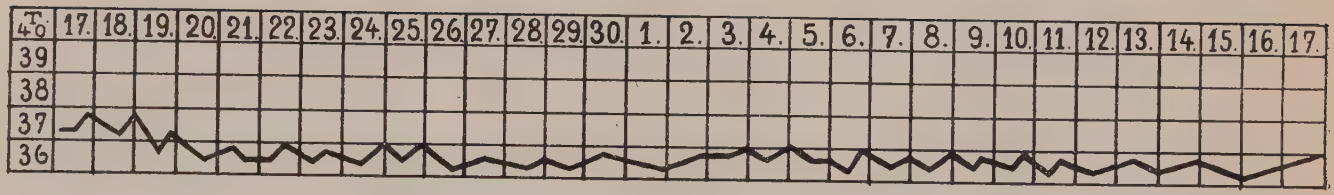

Fieberkurve vom 17. Juni bis 15 Juli

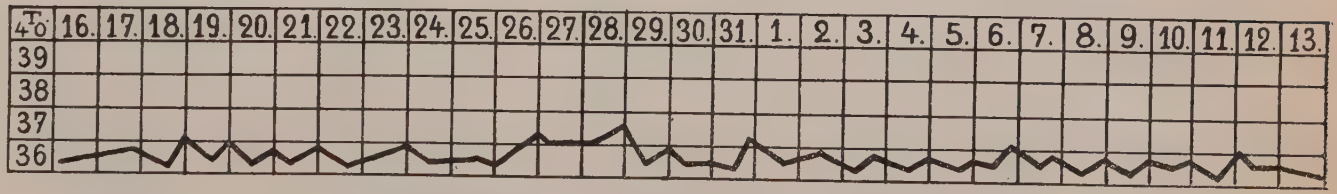

Fieberkurve vom 16. Juli bis 13. August

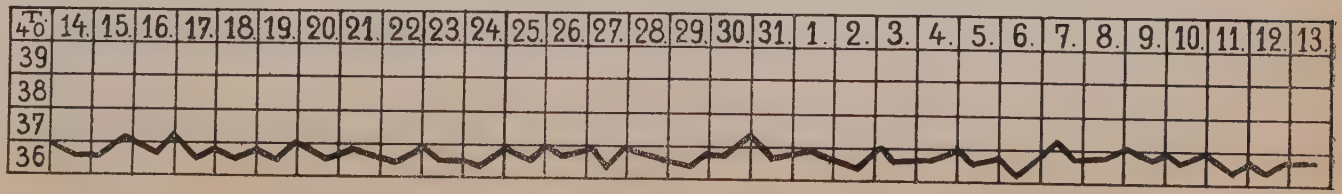

Fieberkurve vom 14. August bis 13. September

Epikrise:

Der ganze charakteristische, über 4 Monate sich erstreckende Verlauf unseres zweiten Falles lässt keine andere Diagnose zu als die eines, augenscheinlich im Anschluss an 2 leichte Grippeinfektionen entstandenen, *subacuten,* trotz wiederholten Lumbal- und Zysternenpunktionen fortschreitenden *Hydrocephalus* bei einem ursprünglich völlig gesundem Kinde. Das Vorhandensein eines solchen einfachen *erworbenen,* ohne jede Andeutung von etwa übersehenem *angeborenem* Hydrocephalus, aber auch ohne jede vorgängige «acut entzündliche-(i. e. meningitische!) Hirnhaut» oder Ependymreizung erwies schliesslich auch noch die *Sektion.* Wir geben daher das betreffende Protokoll seines grossen Interessen wegen im Auszug wieder:

Sectionsbericht:

Name: Kr. Liesel. Alter: 11/12 J. Gestorben: 30. 9. 27. Seciert am 30. 9. 27 in der *Pathologischen Anstalt Basel; Vorsteher: Prof. Dr. R. Rössle.*

Weibliche kindliche Leiche von über 70 cm. Grösse, in sehr gutem Ernährungszustand und kräftiger Totenstarre. Die Haut ist blass. Das Haupthaar des ganz hochgradig vergrösserten Schädels ist blond, fehlte aber über der stark erweiterten grossen Fontanelle, die in den diagonalen des Romboids 9,5 und 10 cm. misst. Die kleine Fontanelle ist eben zu tasten. Die Pfeilnaht und die Kranznaht ist offenbar deutlich klaffend. Die Ränder der Schädelknochen hier sehr dünn zu bewegen, während im übrigen die Schädelknochen eher fest zu sein scheinen. Nase, Ohren und Mund: OB.

Herz: Foramen ovale und Ductus Botalli geschlossen. Die Klappen überall zart.

Lunge: nirgends luftleere Bezirke. Die Bronchialschleimhaut sauber, blass, vereinzelt mit weisslichem Schleim belegt.

Halsorgane: Die Tonsillen erbsengross mit grossen Krypten versehen, diese ohne Inhalt. Kehlkopf und Trachealschleimheit blass mit etwas weisslichem Schleim belegt.

Milz: auf der Schnittfläche ist das Parenchym mässig deutlich gezeichnet, stark quellend, trüb. Beide *Nieren* leicht aus ihren Kapseln zu lösen, auf der Oberfläche glatt, mit Andeutungen von Renkulizeichnung. Nierenbecken zart, Ureteren durchgängig.

Magen-Darmkanal: Die Schleimhaut des Magens ist blass, etwas schleimig belegt. Duodenal und übrige Dünndarmschleimhaut gelblich und grau, sauber.

Der Schädel: Die Nähte weichen deutlich auseinander. Die Dura haftet dem Schädelknochen an, ist innen sauber. Der S. Longitudinalis nur wenig, alle übrigen Sinus, besonders der Sinus Transversus hochgradig erweitert, nur mit wenig Blut gefüllt. Die Schädelkapsel wird vollkommen von dem sehr grossen Hirn ausgefüllt. Die Windungen sind regelrecht angeordnet, aber hochgradig platt; die zarten Hirnhäute zart. Beim Eröffnen der Seitenventrikel erweisen sich diese als maximal erweitert. Das Ependym ist überall glatt und zeigt bläuliche Gefässänderung. Sehr zahlreich sind hier feinste sowie auch grössere Blutpunkte im Ependym zu erkennen. Der 3 Ventrikel ist im Bereich des Infundibulum stark erweitert, die Wandungen sind papierdünn. Die Nervi optici sind deutlich abgeplattet. Schnitte durch das Kleinhirn ergeben keine Blutungen in der Hirnsubstanz.

Diagnose: Hochgradiger chronischer Hydrocephalus internus mit maximaler Dilatation sämtlicher, besonders der Seitenventrikel. Hochgradige Kompression und Dehnung der Grosshirnhemispheren. Makrocephalie. Hochgradige Abflachung und Verbreiterung der Hirnwindungen. Verschmälerung der Hirnrinde. Purpura des Ependyms der Seitenventrikel. Zeichen der Punktion der Cysterna cerebellomedullaris. Verbreiterung der grossen Fontanelle. Dislokation der Pfeil und Kranznaht und Atrophie der kmöchernen Schädelkapsel infolge Druckerhöhung in der Schädelhöhle. Dilatation der grossen venösen Blutleiter. Starke trübe Schwellung und Oedem der Leber. Trübung des Herzmuskels. Stauung von Nieren und Milz, Vergrösserung der letzteren.

Mikroskopisch: Mesenteriale Lymphknoten: regelrechter Aufbau. 2) Hirnventrikel und Plexus chorioideus: überall zarte Epitheldecke, zartes Stromagerüst des Plexus, *keine Reste von Entzündung* zu erkennen.

Wie aus den 2 vorstehenden Krankengeschichten ersichtlich ist, lag anamnestisch in beiden Fällen eine *leichte Grippeerkrankung* vor, welche die einzige Ursache war, die für das Zustandekommen des erworbenen Hydrocephalus verantwortlich gemacht werden konnte. — *Vor* der grippeartigen Erkrankung waren beide Kinder *völlig gesund,* spez. das zweite war ein 9 Monate altes, lebensfrohes Mädchen von intelligenten und völlig gesunden Eltern.

Verschiedentlich sind nun bereits in der Literatur meiningitisartige Krankheitsbilder, spez. *Meningitis serosa nach Grippe* beschrieben worden. Nachstehend wollen wir dieselben etwas genauer betrachten. Meist handelt es sich freilich um die sog. *pandemisihe* Grippe oder *Influenza.* So berichtet *Strümpel* (16), ebenso *Burckhard* und *Kollaritis* (17) über meningitisartige Erkrankungen bei Kindern, wo

die Entstehung der Krankheit während, bezw. nach der Grippe den Zusammenhang mit der Grippe klar macht. Neuerdings hat *Hotz* (18) die Grippekomplikationen im Gebiete des Zentralnervensystems genau verfolgt und in einer grossen Anzahl (in ca. 7%) einen Zusammenhang von Grippeinfektionen und Hirnerscheinungen feststellen können.

Hotz hält gerade die Tatsache, dass die Zahl der Meningitisfälle bei Säuglingen und kleinen Kindern während der Grippeepidemie verhältnismässig hoch war, schon an sich für ein nicht zu unterschätzendes Argument für die *aetiologische* Bedeutung der Grippe.

Auch *Finkelstein* (2) glaubt, dass eine «gutartige» seröse Meningitis gerade im Anschluss an Säuglingsgrippe nicht allzu selten ist.

Mehr Schwierigkeiten als der Nachweis einer vorausgegangenen Grippe bereitet die Entscheidung übr das *Wesen der vorliegenden postgrippösen Hirnaffektion.*

Differentialdiagnose.

In unseren 2 Fällen kann auf Grund der klinischen Krankheitsbilder zum vornherein differentialdiagnostisch ausser blossem *acuten Hydrocephalus*, nur noch eine *Meningitis serosa* oder ein einfacher sog. *Meningismus* in Frage kommen. Die ernsteren Meningitisarten (eitrige, cerebrospinale, basilare Meningitis) — fallen hier differentialdiagnostisch zum vornherein ausser Betracht. Hier beginnt aber erst die eigentliche Schwierigkeit, weil über die Begriffe *Meningismus, Hydrocephalus* und *Meningitis serosa* auch heute noch in der Literatur grosse Unstimmigkeiten bestehen.

Der Begriff *Meningismus* z. B., der zwar schon längst eingebürgert, aber zum Teil in ganz verschiedenem Sinne angewendet wird, ist geeignet in die Differentialdiagnose der meningitisartigen Erkrankungen Unklarheit hinein zu tragen. Es muss gefordert werden, dass der *Meningismus* in Zukunft hauptsächlich von der *Meningitis serosa* scharf getrennt werde, was rein klinisch oft recht schwierig, aber nicht unmöglich ist. Manche Autoren freilich halten den Begriff Meningismus überhaupt für entbehrlich.

Finkelstein (2) z. B. hält den Ausdruck Meningismus undPseudomeningismus für einen körperlosen Begriff, glaubt aber, dass es

sich dabei doch um eine Entzündung der Hirnhäute handelt, freilich um eine solche milder Art. Er zählt daher alle diese Fälle zur Meningitis serosa.

Nach *Stooss* (23) besagt der Ausdruck Meningismus, dass es sich um eine rein *funktionelle* Störung ohne entzündliche Veränderungen handelt, da dies aber seiner Meinung nach den Tatsachen nicht entspricht, so lehnt er die Bezeichnung «Meningismus» und «Meningoencenphalismus» überhaupt ab. Dieser Begriff sollte seiner Auffassung nach auf jene Fälle beschränkt werden, bei denen ein entzündlicher Prozess ausgeschlossen erscheint, wie z. B. bei hysterischen Zuständen, die das Bild einer Meningitis bloss vortäuschen können. An der Meningitis serosa sei dagegen festzuhalten.»

Nach *Brock* (19) ist der Standpunkt von *Stooss,* der alle diese, mit leichten Hirnerscheinungen einhergehenden Fälle als Meningitis serosa auffasse, eine unerwiesene Annahme.

Brock hält einen Parallelismus zwischen Ausbildung des pathologisch-anatomischen Prozesses und Liquorzusammensetzung bei den leichten meningealen Symptomen vorläufig für nicht erwiesen. Er schlägt daher einen parktischen Ausweg vor: «Man müsste seines Erachtens das Vorhandensein des Symtomenkomplexes Meningoencephalismus in jedem Falle in der Hauptdiagnose zum Ausdruck bringen. Sollte der Liquor keine anatomische Diagnose erlauben, so müsse der Liquorbefund selber in Klammern beigefügt werden, z. B. schwere Grippe mit meningitischen Erscheinungen usw. Eine reichlich umständliche und wie wir glauben möchten schwer, und recht selten erfüllbare Forderung!

Matthes (20) pflegt als Meningismus diejenigen meningitischen Erscheinungen zu bezeichnen, welche bei Beginn verschiedener Infektionskrankheiten oft als Begleiterscheinung auftreten. Er möchte damit zum Ausdruck bringen, dass es sich nicht um echte Meningitiden handelt. Eine vortreffliche Definition des Meningismus gibt auch *Ibrahim* im Lehrbuch der Kinderheilkunde von *Feer.*

Ibrahim (14) versteht unter Meningismus meningitisähnliche Zustände, die keinerlei greifbare meningitische Veränderungen zur Grundlage haben. Es handelt sich seiner Ansicht nach um einen Teil des Symptomenkomplexes der sogenannten Intoxikation bei Verdauungskranken oder septischen Säuglingen.

Mautner (21) hält ebenfalls den Ausdruck Meningismus aufrecht. Er verwendet die Bezeichnung Meningismus für diejenigen Erkrankungen, bei denen eine Vermehrung des Liquors nur als komplizierendes Symptom im Verlauf einer anderen Erkrankung bei völlig normalem Liquor gefunden wird.

Auch *Bessau* (5), wie bereits erwähnt wurde, zieht in den Begriff Meningismus diejenigen Fälle ein, bei denen der Liquor qualitativ und quantitativ völlig normal ist.

Dem Gesagten ist zu entnehmen, dass die Definition und die Abgrenzung des Meningismus augenscheinlich noch eine recht willkürliche und subjektive ist. Soviel ist aber sicher: wenn wir alle diese Meningismus-Auffassungen, so different sie sein mögen mit unseren zwei Krankengeschichten von acut fieberlosem Hydrocephalus vergleichen, so ergibt sich, dass *für unsere Fälle ein blosser Meningismus nicht in Betracht kommen kann.*

Die zweite Erkrankung, die zu differentialdiagnostischen Schwierigkeiten Anlass gibt, ist die *Meningitis serosa.* Diese kommt, wie bereits erörtert wurde, im Säuglingsalter nicht selten zur Beobachtung. Leider gehen, wie über den *Meningismus,* so auch über den Begriff der *Meningitis serosa* die Ansichten der verschiedenen Autoren noch weit auseinander.

Finkelstein (2) glaubt, dass die Meningitis serosa beim Säugling meist secundär im Anschluss an eine Infektion entsteht. Ihrer Häufigkeit wegen wichtiger sind seiner Meinung nach diejenigen Fälle, die er als Meningitis serosa ventrikulorum bezeichnet und die unter den Erscheinungen des Hydrocephalus acutus einhergehen. Er unterscheidet eine convulsive Form, mit Darmstörungen, höherem Fieber, Krämpfen, Laryngospasmen mit wechselden Hirnerscheinungen im Intervall, und eine komatöse Form, die sich mehr oder weniger schleichend entwickelt. Die Kinder werden dabei anfangs von Unruhe, Erbrechen und Kopfschmerzen befallen. Später werden sie apathisch, es folgt Hyperäthesie, Nackenstarre, Fontanellenspannung auch intermittierende Atmung kann vorkommen. Das Fieber pflegt dabei meist niedrig zu sein. Nach *Finkelstein* sollen ebenso wie die Krankheitsbilder auch die Ergebnisse der Lumbalpunktion wechselnd sein.

In vielen Fällen sei der Liquor klar, aber die Zahl der Zellen und der Eiweissgehalt erheblich vermehrt. In anderen Fällen sei der Liquor leicht opaleszierend, und es bilde sich ein Spinngewebegerinnsel. Auch viele andere Autoren betrachten die Meningitis serosa nicht als primäre Erkrankung, sondern als Folge verschiedener Infektionen.

Diese Anschauung wird auch von *Salge-Mendelsohn* (22) geteilt. Er behauptet aber, dass der Eiweissgehalt, sowie die Zahl der Zellen ein wenig, jedoch nie erheblich vermehrt zu sein pflegt. Die Pandy'sche Reaktion soll deshalb meist positiv sein und beim stehen soll sich ein feines Fibrinnetz bilden.

Ibrahim (14) ist im Gegenteil der Ansicht, dass die Untersuchung der Lumbalpunktionsflüssigneit allein schon eine sichere Diagnose ermöglicht. Der Liquor steht meist unter erheblich gesteigertem Druck, ist klar, der Eiweissgehalt aber deutlich vermehrt. Vom ein-

fachen *Hydrocephalus* unterscheide sich die *Meningitis serosa* durch Fieber und durch den höheren Eiweissgehalt des Lumbalpunktes bezw. den Gehalt an Krankheitskeimen und Formelementen.

Auch nach *Matthes* (20) kann man eigentlich von einer serösen Meningitis nur dann sprechen, wenn als Ausdruck der Exsudation der Eiweissgehalt des Liquors vermehrt gefunden wird. Diese Einschränkung werde nicht immer eingehalten und daher komme es auch, dass viele Fälle ohne Vermehrung des Eiweissgehaltes und nur mit erhöhter Drucksteigerung zur Meningitis serosa gerechnet werden.

Stooss (23) glaubt, dass es bei der Bestimmung des Eiweissgehaltes auf die Methodik ankomme. Man kann seines Erachtens mit feineren Methoden, wie die Goldsolreaktion, oft zum Ziele kommen und den vermehrten Eiweissgehalt nachweisen.

Gegen die sich immer mehr einbürgernde Liquordiagnostik werden andereseits von verschiedenen Autoren scharfe Einwendungen erhoben.

So behauptet neuerdings *Kobrak* (24) auf Grund der Untersuchungen von *Fleischmann,* dass die Ergebnisse der Liquoruntersuchungen nicht präzis genug wären, um überhaupt das Krankheitsbild der Meningitis serosa beizubehalten. Die sonst in den Meningitisfragen so furchtbare Laboratoriumsarbeit wirkt seiner Meinung nach gerade bei der Frage der Meningitis serosa irreführend auf unser klinisch wissenschaftliches Erkenntnis. Gerade dadurch, dass man sich vorwiegend an mikroskopische, statt an makroskopische Befunde klammert, beginnt das Krankheitsbild erst unklar zu werden. Wenn die klinischen Symptome mit den Ergebnissen der Liquoruntersuchungen kein übereinstimmendes Resultat liefern, so sollte nach *Kobrak* der klinische Faktor entscheiden.

Dem möchten wir antworten, dass die *klinischen* Symptome der Menigitis serosa leider so vieldeutig sind, dass damit allein für Sicherstellung der Diagnose nicht viel gewonnen ist. Früher konnte man ja die Existenz der Meningitis serosa überhaupt nicht ohne Sektionsbefund nachweisen, heute glauben aber die meisten Autoren schon mittelst der Lumbalpunktion die Diagnose sicher zu stellen. Die Anschauung von *Kobrak* vermögen wir daher allein schon aus diesem Grunde nicht zu teilen. Man muss zwar zugeben, dass eine acut entstandene Otitis media bei Beginn eine echte seröse Meningitis vortäuschen kann.

Nach *Gustav Alexander* (25) ist ja die Aussenfläche der Dura mit dem Cranium am Schläfenbein besonders beim Säugling inniger vereinigt als später. Die corticalis ist dünn und in die Fossa subarcuata reicht ein Dornfortsatz tief bis in das Petrosum vor. Diese Umstände führen dazu, dass die Entstehung einer Meningitis beim Säugling viel leichter ist. Es können also im Beginn einer acuten eitrigen

Mittelohrentzündung vor Durchbruch des Exsudats durch das Trommelfell cerebrale Reizerscheinungen auftreten. Dieser bedrohliche Symptomenkomplex, den man auch als Meningismus bezeichnet, schwindet aber sobald nach der Parencentese die Entleerung des Eiters begonnen hat. Andernfalls kann jedoch der Eiter durch das Trommelfell in den Subarachnoidealraum durchbrechen und wir werden dann bei der Lumbalpunktion einen eitrigen Liquor erhalten. *Gustav Alexander* glaubt daher im Gegensatz zu *Kobrak,* dass die exakte Diagnose und die Differentialdiagnose der serösen Meningitis sich auch bei otogener Meningitis scharf ergibt aus den dargestellten Symptomen und auf Grund des Befundes der Cerebrospinalflüssigkeit. Beim Meningismus soll eben die Lumbalpunktion nach jeder Richtung normales Verhalten ergeben.

Erschwert kann auch noch spez. bei der otogenen Meningitis die Liquordiagnose werden, wenn der entzündete Teil der Meningen durch Verklebungen vom unteren Lumbalsack abgeschlossen ist. Wir werden dann bei der Punktion einen Zell- und Eiweissarmen Liquor erhalten. Der Verlauf und die genaue otogene Untersuchung werden aber auch in solchen Fällen zur richtigen Diagnose führen.

Nach *Ambrus* (26) findet der einfache Meningismus im Gegensatz zu Meningitis serosa seine Erklärung in dem sich während des Fieberstadiums einstellenden Oedem der Hirnsubstanz. Da es sich im pathologischen Sinne nicht um Entzündung handelt, wird der Eiweissgehalt des Liquors nicht verändert. Infolge gesteigerter Permeabilität an den Kapillaren, glaubt *Ambrus,* dass bloss nach einiger Zeit eine geringfügige Eiweissvermehrung auftreten kann, welche jedoch als solche von der, der entzündlichen Natur zukommenden leicht unterschieden werden kann. Bei der Meningitis serosa glaubt er ganz andere Verhältnisse zu finden, denn da spiele sich die Erkrankung in den Hirnhäuten ab, und das charakteristische Symptom sei die Eiweissvermehrung des Liquors.

Bendix (27) hält die Diagnose Meningitis serosa nur dann für berechtigt, wenn durch die angeführte Lumbalpunktion ein allmähliches Schwinden der Erscheinungen des Hydrocephalus acutus und schliesslich die Heilung herbeigeführt werde. Dabei muss das Lumbalpunktat klar und ein Eiweissgehalt von über 1% nachweisbar sein.

Nach *Farmara* (28) sind ebenfalls die charakteristischen Symptome der Meningitis serosa, diejenigen einer nicht eitrigen Reaktion, wobei ein vermehrter Eiweissgehalt von grosser Wichtigkeit sei.

Wie aus dem Zitierten hervorgeht, besteht über das Zustandekommen und die wahre Natur der Meningitis serosa noch keine völlige Klarheit. All diese, einander teilweise widersprechenden Meinungen und Theorien der verschiedenen Autoren scheinen uns aber doch den

einen Hauptpunkt mit aller Schärfe zu beweisen, dass es sich in unseren 2 Fällen *nicht* um Meningitis serosa handeln kann. Unsere Fälle zeigten ja keinen für Meningitis serosa charakteristischen Liquorbefund. Die mehrmaligen bakteriologischen Untersuchungen ergaben stets sterilen Liquor. Der Zellgehalt war nicht pathologisch vermehrt, Pandy- und Nonne-Reaktion waren immer negativ und ein vermehrter Eiweissgehalt des Lumbalpunktats nie nachweisbar. Selbst dem möglichen Einwande von *Stooss,* der bekanntlich behauptet hatte, dass es bei der Bestimmung des Eiweissgehaltes auf die Methode ankomme, und dass man mit feineren Methoden einen vermehrten Eiweissgehalt des Liquors oft noch nachweisen könne, können wir begegnen: Wir haben im Falle L. K. auch die sehr empfindliche Goldsolreaktion angestellt, die ebenfalls negativ ausgefallen ist. Vor allem aber ist sehr wichtig, dass bei der *Sektion* des Falles L. K. keinerlei anatomische Zeichen einer bestehenden oder einer vorausgegangenen Meningitis nachgewiesen werden konnten, obgleich auf diesen Punkt bei der Sektion und nachher bei der mikroskopischen Untersuchung des Ependyms ganz speziell geachtet wurde. Wie aus dem beigelegten Sektionsbefund ersichtlich, handelt es sich im Falle L. K. um einen ausgesprochenen Hydrocephalus mit der, für diese Erkrankung besonders charakteristischen hochgradigen Dilatation der Seitenventrikel. Auch alle übrigen hydrocephalischen Veränderungen waren deutlich sichtbar. Ein Sinuskatarrh war nicht vorhanden. Die mikroskopische Untersuchung der Hirnventrikel und des Plexus chorioideus ergab überall zarte Epitheldecke und zartes Stromagerüst des Plexus. Reste von Entzündungen waren nicht zu erkennen. Die Hirnsinus waren erweitert mit wenig Blut gefüllt, die zarten Hirnhäute zart. Blutungen in die Hirnsubstanz waren ebenfalls nicht nachweisbar.

Zusammenfassend dürfen wir sagen: Unsere 2 Fälle (Fall I und Fall II) zeigten bei Beginn der Erkrakung klinisch zwar manche Aehnlichkeit, sowohl mit dem Meningismus, als auch mit der Meningitis serosa, aber bei genauer Betrachtung und Analyse doch sowohl im Bezug auf das Verhalten des Liquors,als des klinischen Verlaufs so grosse Verschiedenheiten, dass die Annahme, es handle sich in diesen Fällen um eine Meningitis serosa oder um einen blossen Meningismus,

als ausgeschlossen gelten kann. Ganz allgemein sollte man sich an das oben erwähnte *Bessausche* Schema halten, der ausser den eitrigen Meningitisformen folgende drei Modifikationen unterscheidet:

1. Meningismus (Liquor qualitativ und quantitativ völlig normal).

2. Acut toxischen Hydrocephalus (Vermehrung eines normalen Liquors) unsere 2 ersten Fälle.

3. Meningitis serosa (Vermehrter Liquor mit Zeichen der Entzündung, Eiweissvermehrung ev. Fibringerinsel, pathologische Kolloidkurven ev. Zellvermehrung).

Diese Einteilung erscheint uns im Grossen und Ganzen richtig und den Tatsachen entsprechend. Bloss eines mag an dieser Stelle noch erwähnt werden.

Es gibt Fälle, wo die Uebergänge zwischen diesen verschiedenen Formen, 1, 2, und 3 fliessende sind. So kommen nicht selten Fälle von Meningismus vor, die mit Vermehrung eines qualitativ normalen Liquors einhergehen. Das Vorhandensein solcher Uebergänge von Meningismus zu Meningitis mit Liquorvermehrung wird auch von *Matthes* und anderen Autoren betont. In solchen Fällen ist bei *Beginn der Erkrankung* die Möglichkeit der Verwechslung eines blosen Meningismus mit acutem Hydrocephalus gegeben, oder selbst mit Meningitis serosa.

Allein hier wird, wie in unseren 2 Fällen, der *weitere klinische Verlauf* die Ursache des Krankheitsbildes bald klären und die richtige Diagnose ermöglichen. Nur in solchen Fällen können wir mit *Kobrak* übereinstimmen und den *klinischen Faktor* entscheiden lassen.

Als Beispiel dafür, dass gelegentlich ein blosser schwerer (funktioneller) Meningismus mit anfänglich den gleichen schweren klinischen Symptomen — (z. B. mit hohem Begleitfieber!) — einhergehen kann, wie ein richtiger acut -toxischer Hydrocephalus, oder selbst wie eine Meningitis serosa, führen wir folgende Beobachtung an:

Fall III.

M. Johanna. 3½ Jahr alt; Eintritt 15. 2. 1928.

Anamnese: Eltern gesund. Keine Kinder gestorben. Zwei Geschwister zu Hause gesund. Keine Infektionskrankheiten zu Hause oder in der Umgebung.

Persönliche Anamnese: Normale, rechtzeitige Geburt. Bisher nie krank.

Vorliegende Erkrankung: Vorgestern war das Kind noch vollständig gesund. Gestern früh Klagen über Schmerzen in der Gegend des Sternums. Im Laufe des Vormittags hat es einmal erbrochen und letzte Nacht ein zweites Mal. Gestern Abend Temp. 39, heute früh 38,8, mittags 39. Gestern und heute früh wiederholtes Klagen über Hals, Nacken und Kopfschmerzen. Vorgestern und gestern normaler Stuhl.

Einweisung als *acute Meningitis unbekannter Aetiologie.*

Status praesens: Kräftiges Mädchen in gutem Ernährungszustand. Sensorium frei, gibt klare Auskunft. Nackenstarre ausgedehnt, starker Kernig.

Augen: OB. *Ohren und Nase:* OB. *Mund: Gaumenfalten und Rachenwand stark gerötet. Aus dem ob. Pharynx entleert sich eitriger Schleim.* Tonsillen: OB. *Hals:* bds. gut erbsengrosse Cervical und eine kleine submaxillar-Drüse palpabel. *Lungen und Herz:* OB. Abdomen: Leber und Milz nicht vergrössert, nicht palpabel. *Extremitäten:* OB. *Reflexe:* Biceps, Triceps, Bauchdecken, Patellar, Achillessehnen-positiv; Babinsky und Fussklonus neg. *Urin:* sauer, spur. Ei. Diazo neg. mikroskop. vereinzelte Leucocyten und Epithelien, sonst OB.

Klinische Diagnose: Meningismus bei Influenza — (pand. Grippe).

16. *Februar: Lumbalpunktion:* Anfangsdruck 15 cm., Enddruck 0; 12 ccm. klarer Liquor, kein Gerinnsel. Kochprobe, Pandy, Nonne-negativ. 3 Lymphocyten in Fuchs-Rosenthal Kammer. Blutbild: weisse 17 200, Jugendliche 3%, Stabkernige 33%, Segmentkernige 38%, Lymphocyten 19%, Grosse Mononucleäre und Uebergangsformen 7%.

18. *Februar:* Blutbild: weisse 12 600, Eosinophile 1%, Stabkernige 18%, Segmentkernige 50%, Lymphocyten 27%, Grosse Mono und Uebergangsformen 4%.

20. *Februar:* Keine Nackenstarre mehr. Kernig neg. Das Kind fühlt sich vollständig wohl und steht auf.

22. *Februar:* Sensorium frei. Vollständiges Wohlbefinden, Reflexe normal. Keine Nackenstarre, keine Kernig, geheilt entlassen.

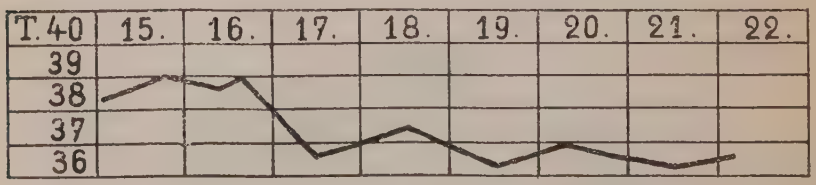

Fieberkurve vom 15. bis 22. Februar

Wohl lag hier, angesichts der acuten hoch fieberhaften Erkrankung mit Nackenstarre und pos. Kernig, die Annahme einer Meningitis spez. einer Meningitis serosa bei Grippe sehr nahe; ja *Finkelstein* und *Stooss*, die in der Ablehnung des «Meningismus» wohl am weitesten gehen, hätten hier vielleicht Meningitis serosa diagnostiziert. Allein das Ergebnis der zweimaligen Lumbalpunktion, die beide Male normalen, qualitativ und quantitativ völlig physiologischen Liquor ergab, liesse sich nur sehr gezwungen oder besser gar nicht mit dem Begriff einer *echten Entzündung*-(Meningitis) vereinigen. Ebensowenig aber kann hier, angesichts der geringen Liquormenge, wie angesichts der prompten Heilung, von echtem, acutem (tox.) Hydrocephalus im Sinne *Bessaus* gesprochen werden, wie in unseren ersten zwei Beobachtungen. — Es bleibt also bei diesem 3. Beispiel nur die Annahme eines «Meningismus» übrig.

Im Folgenden noch zwei weitere klinische Beispiele von einfachem Meningismus bei Pyelitis, bezw. bei Pneumonie.

Fall IV.

K. Elisabeth: Alter 8/12 J. Eintritt: 28. 1. 28. Diagnose: Pyelitis mit Meningismus.

Anamnese: Eltern gesund. Keine Tbc. in der Familie. Keine Kinderkrankheiten im Hause.

Pers. Anamnese: Normale, rechtzeitige Geburt. Geburtsgewicht 3000 gr. Bisher immer gesund. Noch keine Zähne. Sitzt seit 6 Wochen. Ernährung: Brust allein, 11 Wochen, später Halbmilch. Seit dem 5. Lebensmonat gemischte Kost.

Vorliegende Erkrankung: Am 24. 1. 28. wollte das Kind nicht mehr essen. Am Abend vorher hatte es bereits etwas Fieber und am Mittwoch reagierte das Kind auf jede Berührung mit Schreien. Am Dienstag erbrach das Kind nach jeder Mahlzeit und hatte dünne, spritzende Stühle. Letzte Nacht war es sehr unruhig. Freitag bekam das Kind wieder Fieber, wurde völlig steif, daher bringt es die Mutter in die Klinik.

Status praesens: Kräftiges Kind in gutem Ernährungszustand. Länge 69 cm. Kopfumfang: 42 cm. Halsumfang: 21 cm. Thorax: 43. Schädel hart. Gr. Fontanelle: $2\frac{1}{2}$:$2\frac{1}{2}$ cm. Das ganze Kind steif. Kopf in Nacken gebogen. Kernig positiv. Deutliche Nackenstarre. *Augen, Nase und Ohren:* OB. Mund: Zunge feucht, nicht belegt. *Tonsillen, hintere Rachenwand und Gaumenfalten gerötet. Herz und Lungen:* OB. Abdomen: weich, nicht aufgetrieben. Milz und Leber nicht vergrössert.

Fall IV

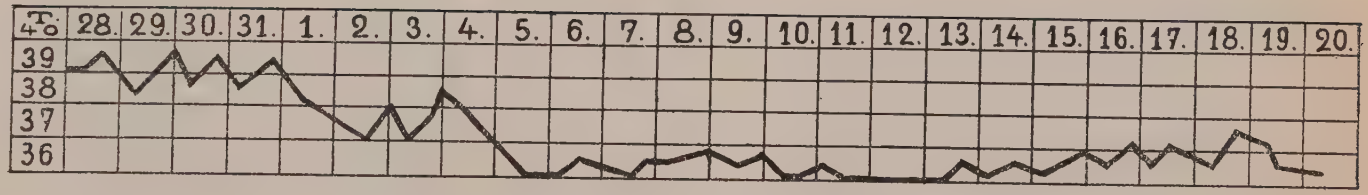

Fieberkurve vom 28. Januar bis 20. Februar

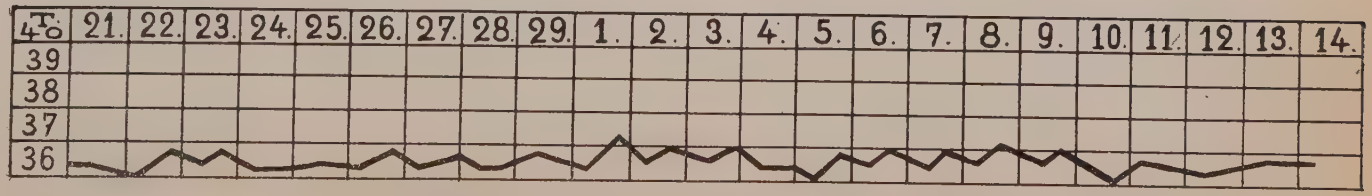

Fiebekurve vom 20. Februar bis 14. März

Reflexe: Biceps, Triceps, Patellar, Achillessehnen und Babinsky pos. Fussklonus neg. *Urin:* sauer, Ei. pos; OA., OZ., OD., OUg. Mikroskopisch: ziemlich viele Erythrocyten, wenig Leucocyten, keine Blasenepithelien, keine Zylinder, massenhaft Bakterien.

Verlauf.

28. 1. 28 *Lumbalpunktion:* Anfangsdruck 23 cm., Enddruck 0; 25ccm. klarer Liquor. Nonne und Pandy neg. 4 Zellen pro cmm. nach Fuchs-Rosenthal.

31. 1. 28: Urin sauer, Eiweiss pos; ziemlich viele Leucocyten, spärliche Erythrocyten, wenig Blasen- und Plattenepithelien. Keine Zylinder. Massenhaft Bakterien. Das Kind zieht die Beine beständig krampfhaft an die Leisten und äussert Schmerzen in der Nierengegend, bsd. links. Nackenstarre immer noch deutlich, ebenso Kernig.

4. 2. 28: Urin sauer, Eiweiss pos. Mikr.: ziemlich viele Leucocyten, vereinzelte Erythrocyten, spärlich Blasenepithelien.

8. 2. 28: Temp. der letzten Tage normal. Keine Nackenstarre und keine Druckempfindlichkeit in der Nierengegend mehr. *Kernig* verschwunden. Resultat der Liquoruntersuchung aus dem bakteriologischen Institut: Wassermann neg. Im direkten Ausstrich keine Bakterien. Kulturell: nach 4 tägiger Beobachtung kein Wachstum.

16. 2. 28: Urin: sauer, OE. Mikr.: massenhaft Leucocyten, spärlich Blasenepithelien.

25. 2. 28: Urin: spur Eiweiss. Mikr.: viele Leucocyten, wenig Epithelien, vollständiges Wohlbefinden. Trinkt gut. Langsame Gewichtzunahme. Stuhl normal.

9. 3. 28: Urin: OEiweiss. Mikr.: vereinzelte Leucocyten und Epithelien.

12. 3. 28: Urin OB.

14. 3. 28: Entlassung.

Fall V:

M. Martha. Alter: 6 J. Eintritt 17. April 1928.

Einweisungsdiagnose: Hochfebrile Gastroenteritis mit starken meningealen Erscheinungen. Peritonitis incip. Meningitis?

Klinische Diagnose: Pneumonie mit Meningismus.

Anamnese: Eltern gesund. Ein Bruder zu Hause gesund. Keine Tbc. keine nervöse Erkrankungen in der Familie. Keine Infektionskrankheiten im Hause. Letzten Herbst hatte Patientin Varizellen, sonst bisher nie krank.

Vorliegende Erkrankung: Bis zum 13. April fühlte sich das Kind vollständig gesund, ging in die Kleinkinderschule und hatte kei-

nerlei Beschwerden. Am 13. April nach dem Mittagessen ist es mit einem Mädchen einige Stunden spazieren gegangen. Angeblich soll es viel Orangen gegessen und viel Wasser getrunken haben. Abends bekam das Kind plötzlich einen Schüttelfrost, hohes Fieber und klagte über heftige Bauchschmerzen. Am 14. *April* 28: Klagen über Bauch- und Kopfschmerzen. Am 15. April anhaltendes Fieber und Erbrechen; grünliche, spritzende Stühle mehrmals täglich.

Status praesens: Kräftiges Mädchen in gutem E. Z. liegt matt und steif mit fieberhaft geröteten Wangen. Nackenstarre und Kernig stark positiv. *Augen:* OB. *Ohren und Nase:* OB. *Mund: Gaumenfalten, Tonsillen und hintere Rachenwand stark gerötet.* Zunge: feucht, braun gelblich belegt.

Lungen: Ueber dem ganzen linken Unterlappen intensive Dämpfung und scharfes Bronchialatmen mit reichlich feinblasigen, klingenden Rasselgeräuschen. Sonst überall lauter Klopfschall und Vesiculäratmen. *Herz:* Relative und absolute Dämpfung normal. 2 P. T. = 2 A. T. Keine Nebengeräusche. *Abdomen:* im Thorax niveau, überall weich und etwas druckempfindlich. Leber und Milz: OB. Extremitäten: OB. *Reflexe:* Biseps, Triceps, Patellar, Achillessehnen pos. Babinsky neg.

18. *April:* Lumbalpunktion: Anfangsdruck 20 cm., Enddruck 0; 22 ccm. klarer Liquor, der 3-4 Zellen ccm. enthält. Nonne und Pandy neg. *Urin:* OB. Resultate der Liquoruntersuchung aus dem Hyg. Institut: Wassermann neg. Keine Bakterien, keine Zellvermehrung im Grampräparat. Kulturell: bei dreitägiger Beobachtungsdauer kein Wachstum.

20. *April:* Temperaturabfall. Dämpfung noch über dem ganzen linken Unterlappen. Das Bronchialatmen hingegen geht zurück und ist nur noch in der Axilla ausgesprochen. Nackenstarre und Kernig nicht mehr so stark.

24. *April:* fühlt sich viel besser. Keine Nackenstarre mehr. Kernig nur noch schwach pos. Kein Bronchialatmen mehr. Crepitatio 1. hinten unten.

30. *April:* Kind fühlt sich wohl, kein Kernig, keine Nackenstarre. Dämpfung verschwunden, normales Vesiculäratmen.

5. *Mai:* Kind geheilt entlassen.

Während die Diagnose einfacher «Meningismus» bei fieberhafter Pyelitis und Pneumonie in den obigen beiden Fällen trotz der etwas vermehrten Liquormenge nirgends auf Widerstand stossen dürfte, möchten wir im folgenden noch zwei Fälle bei älteren Kindern anführen, die deutlich erkennen lassen, wie fliessend die Uebergänge zwischen den einzelnen von *Bessau* angeführten Krankheitsbildern gelegentlich sind und wie spez. Meningismus und Meningitis serosa oft

Fall V

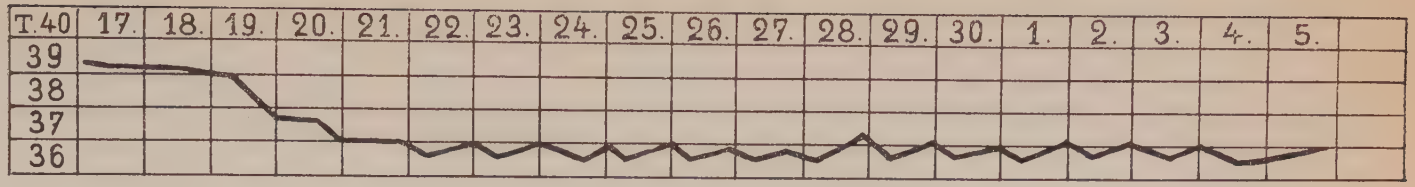

Fieberkurve vom 17. April bis 5. Mai

Fall VI

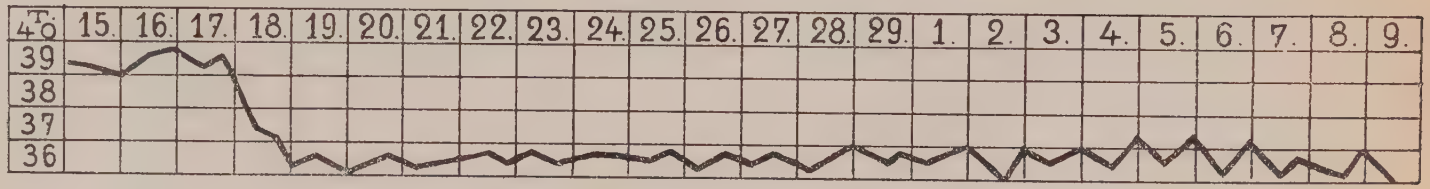

Fieberkurve vom 15. Februar bis 9. März

voneinander nur schwer und zwar ebensosehr auf Grund des klinischen Verlaufes, als des Liquorbefundes von einander zu unterscheiden sind. Bemerkenswerter Weise handelt es sich beide Male um ein acutes, im Anschluss an *Influenza* (sog. pand. Grippe) entstandenes, im Beginn sehr bedrohliches und scheinbar cerebrales Krankheitsbild, wie das *Strümpel* (l. c.) eingehend beschrieben hat.

Fall VI.

Gr. Adolf. Alter 8 J. Eintritt: 15. 3. 28. Einweisungsdiagnose: Meningitis?

Anamnese: Eltern geschieden. Mutter gesund, Vater Potator, leidet an Verfolgungswahn und ist in einer Irrenanstalt interniert. Eine Schwester starb mit 22 Jahren an Tbc. pulm.

Persönl. Anamnese: Normale, rechtzeitige Geburt. In den ersten zwei Jahren schwer rachitisch, hatte Masern und Pertussis und lernte erst mit 2½ Jahren gehen. Pat. war immer ein schwächliches Kind, sonst aber immer gesund. In letzter Zeit Abmagerung.

Vorliegende Erkrankuug: Vor 14 Tagen begann das Kind zu klagen über Schmerzen unter dem rechten Rippenbogen und seither fühlte es sich immer unwohl. Am 11. Febr. plötzlich ohne jegliche vorhergegangene Schmerzen, eitriger Ausfluss aus dem Ohr. Am 12. kein Ausfluss mehr, Klagen über Schmerzen im Bauch, Rücken und Nacken. Am 13. Husten und Erbrechen. Der behandelnde Arzt war sich über den Fall nicht klar und weist deshalb das Kind in das Spital ein.

Status praesens: Pat. deliriert, führt aber alle Befehle aus, wozu er aufgefordert wird. Stark ausgeprägte Nackenstarre. Kernig, bds. stark pos. *Augen:* OB. *Ohren und Nase:* OB. Deutliche Facialisparese links. *Mund:* Zunge trocken und belegt. Tonsillen OB. Hintere Rachenwand stark gerötet, Druckempfindliche submaxillare Drüsen. Deutlicher Trachealschmerz auf Fingerdruck. *Herz und Lungen:* OB. *Abdomen:* weich, Leber unterhalb des Rippenbogens palpabel, Rand druckempfindlich. Milz nicht palpabel. *Reflexe:* Biceps, Triceps, Bauchdecken, Cremaster Patellar- pos.; Babinsky neg. Kein Fussklonus. *Urin:* OB. *Blutbild:* weisse 16 600, eosinophile 4%, Jug. 1%, Stabkernige 47%, Segmentkernige 37%, Lymphocyten 5%, Uebergangszellen 6%.

Klinische Diagnose: Grippe? — Verdacht auf Meningitis basilaris? Lumbalpunktion: Anfangsdruck 25 cm., Enddruck 4; 20 ccm. klarer Liquor enthalt 480 Zellen pro ccm. Kochprobe spur opal; Nonne, Pandy schwach pos. Einspritzung von 10 ccm. 20% Urotropin intralumbal.

18. *Februar:* Wiederholung der Lumbalpunktion mit gleichem Befund. Starke Nackenstarre und starker Kernig. Pat. immer noch stark somnolent.

Klinische Diagnose: Meningitis serosa oder tuberculosa im Anschluss an Grippe (Influenza). Blutbild: weisse 8800, eosinophile 1%, stabkernige 32%, segmentkernige 47%, Lymphocyten 16%, Uebergangszellen 4%. Ergebnis der Liquoruntersuchung aus dem Hyg. Institut: Keine Zellen, keine Bakterien, keine Tbc. Bazillen. Kultur: Bei 7 tägigen Beobachtung kein Wachstum.

28. *Februar:* Seit einigen Tagen gar keine Nackenstarre mehr. Der Knabe ist vollständig klar. Kernig neg. Rachen nicht mehr gerötet, steht heute zum ersten Mal auf.

9. *März*: Austritt bei vollständigem Wohlbefinden.

Die schweren Hirnsymptome, die in diesem Falle vorhanden waren, und welche den leichten *initialen,* grippalen Halsinfect (-Rachenrötung, geschwellte Submaxillar-Drüsen, Trachealschmerz-) völlig in den Hintergrund drängten, erweckten auch hier, wie in einer von *Strümpell* — (l. c.) — erwähnten Beobachtung den Verdacht zunächst auf eine *tuberkulöse* Meningitis. Die Familienananmnese und die soziale Lage des Patienten schien diesen Verdacht noch zu verstärken. Der günstige Verlauf, im Verein mit dem charakteristischen Liquorbefund, hat aber gezeigt, dass man eine tuberkulöse Meningitis ausschliessen und eine einfache, gutartige, seröse, postgrippöse Meningitis annehmen muss.

Aehnlich bei folgendem Fall, nur dass hier die Diagnose *Meningitis serosa* von Anfang an völlig im Vordergrund der Diagnose stand.

Selbst ein deutlicher Zusammenhang mit echter Influenza konnte hier nur insofern angenommen werden, als in der Nachbarschaft gehäufte Grippefälle aufgetreten waren, und das Kind beim Eintritt in die Kinderklinik *eine Pharyngitis mit schmerzhaften Drüsen aufwies.*

Fall VII.

Sch. Liselotte: Alter 3 5/12 J. Eintritt: 14. 1. 28.

Anamnese: Eltern und ein 7 J. alter Bruder gesund. Keine Tbc. in der Familie. Das Kind war bisher nie ernstlich krank.

Vorliegende Erkrankung: Am 12. 1. war das Kind noch vollständig gesund; abends begann es über Kopfschmerzen zu klagen.

Temp. 38,5. Am 13. morg. Temp. 39,1, Abends 39,6. Klagen über Hals- und Kopfschmerzen. Seit gestern heftige Zuckungen am Körper. Heute morgen Temp. 38, bewegt Arme und Beine bds. gleich. Den Kopf kann es nur mit Mühe nach vorne tragen. Die Bewegung geschieht krampfhaft. Kein Erbrechen. Vorgestern letzter Stuhl normal. Der consultierende Arzt schickt das Kind mit der Diagnose acute Meningitis oder Poliomyelitis acuta incip. in die Kinderklinik; obwohl keine Fälle von Poliomyelitis in der Umgebung vorgekommen waren. *Status praesens:* Ziemlich kräftiges Mädchen, in gutem Ernährungszustand, ist vollständig klar orientiert und gibt auf alle Fragen vernünftig Antwort. Deutliche Nackenstarre. *Augen, Ohren und Nase:* OB. Mund: Zunge feucht, weisslich belegt. *Tonsillen Gaumenfalten und hintere Rachenwand deutlich gerötet, am Halse links* eine erbsengrosse, druckempfindliche Submaxillardrüse palpabel, sonst nirgends vergrösserte Lymphdrüsen (Influenza). *Lungen und Herz:* OB. *Abdomen:* weich, nicht aufgetrieben, überall etwas druckempfindlich. Milz und Leber nicht palpabel, nicht vergrössert. *Extremitäten:* alle ohne Einschränkung activ beweglich. *Reflexe:* Der Biceps, Triceps, Patellar, Achillessehen pos. Babinsky neg. kein Fussklonus. Alle Sehnenreflexe sind lebhaft, aber nicht gesteigert. Kernig bds. pos.

Lumbalpunktion: 20 ccm. klarer Liquor. Anfangsdruck 15, Enddruck 0; Pandy pos. Nonne leicht pos. 160 Zellen pro cmm.

Verlauf.

15. *Jan.:* Die Nacht war ruhig. Heute fehlen die Bauchdeckenreflexe.

16. *Jan.:* Pirquet und Mantoux-neg. *Urin:* OB.

17. *Jan.:* Der Kopf ist viel beweglicher geworden. Pat. ist etwas munterer. Die unteren Bauchdeckenreflexe sind wieder pos. Ergebnis der bakteriolog. Liquoruntersuchung: Liquor klar, kein Sediment gewinnbar. Kulturen nach 48 Stunden steril.

18. *Jan.:* Urin sauer, Eiweiss, Mikr.: ziemlich viele Leucocyten, wenig Blasenepithelien, keine Erythrocyten, keine Zylinder.

21. *Jan.:* Blutbild: Hgb. 75%, weisse 13 200, Eosinophile 6%, Basophile 2%, Stabkernige 3%, Segmentkernige 36%, Lymphocyten 51%, Uebergangszellen 2%.

23. *Jan.:* Gutes Allgemeinbefinden. Das Kind ist sehr munter. Kopfbewegungen vollkommen frei. Beim Aufsitzen noch eine geringgradige Steifigkeit der Wirbelsäule. Keine Kopfschmerzen. Rachen: OB. Reflexe normal. *Entlassung.*

Epikrise:

Bei dem glatten Heilverlauf hätte, ohne die ausgesprochene Zellvermehrung und ohne die pos. Pandy-Reaktion im



Fieberkurve vom 14. bis 23. Januar



Fieberkurve vom 8. bis 20. März

Liquor, die Diagnose «schwerer Meningismus» bei primär fieberhafter Grippe gewiss hier am nächsten gelegen, genau wie im oben angeführten Fall Johanna M. (Fall III).

Allein der auf *echte Entzündung hinweisende Liquorbefund* gestattete diese Diagnose so wenig, wie die Annahme eines einfach tox. Hydrocephalus acutus. Vielmehr bewies die Liquoruntersuchung das Bestehen einer echten Meningitis serosa.

Zum Schluss als Gegenbeispiel noch eine weitere klinische Beobachtung eines Meningitisartigen Krankheitsbildes, das jedenfalls selbst ein, auf so reservierten Standpunkt wie *Stooss* stehender Autor, als blossen Meningismus bezeichnen würde:

Fall VIII

H. Martha: Alter: 10 J. Eintritt: 8. 3. 28. Einweisungsdiagnose: Meningitis?

Anamnese: Vater leidet an Carc. Mutter und Geschwister gesund.

Persönliche Anamnese: Mit 2 Jahren hatte das Kind Crup, Tracheotomie. Mit 4 J. schwere Pertussis. Im Frühling und Herbst leidet es immer an Halsentzündungen. Pat. war immer ein «Sorgenkind», auch ist es in der Schule sehr zurückgeblieben und besucht daher die *Spezialklasse* für «Schwachbegabte und geistig Zurückgebliebene».

Vorliegende Erkrankung: In den letzten Tagen fühlte sich das Kind nicht recht wohl, erbrach einige Male und klagte über Kopf- und Halsweh. Keine Ohrenschmerzen. Vor 2 Tagen fiel der Mutter auf, dass es beim Gehen auf die rechte Seite neige. In der letzten Nacht sehr hohes Fieber, Phantasieren, Erbrechen. Schmerzen im Nacken u. Hinterkopf. Am Tage vorher konnte es bereits nicht mehr sitzen und kein Wasser lösen. Stuhl obstipiert.

Status praesens: Kräftig gebautes Mädchen in etwas herabgesetzten E. Z. Starrer Gesichtsausdruck, etwas benommen. Deutliche Nackenstarre. Kernig bds. pos. Hie und da etwas Husten. *Augen:* OB. *Ohren und Nase:* OB. *Gaumenfalten und hintere Rachenwand stark gerötet. Herz und Lungen:* OB. *Abdomen:* OB. *Reflexe:* Biceps, Bauchdecken, Patellar und Achillessehnen pos. *Urin:* OB. Keine Stauungspapille.

Lumbalpunktion: Klarer Liquor ohne erhöhten Druck und ohne vermehrte Menge. Pandy und Nonne-neg.

8. 3. 28: Nackenstarre etwas weniger stark wie gestern. Das Kind gibt auf Fragen sehr selten und undeutlich Auskunft. Spricht nicht spontan, aber lächelt wenn es angesprochen wird. Verhalten sehr ruhig. Im übrigen Status idem.

13. 3. 28: *Lumbalpunktion:* Anfangsdruck 17, Enddruck 2 cm. Liquor klar. Wassermann und Sachs-Georgi neg. Keine Zellvermehrung. Pandy und Nonne neg.

16. 3. 28: Trotz Rückgang aller meningitisartigen Symptome bleibt das Kind steif und teilnahmslos. Es macht durchaus den Eindruck eines Imbezillen, es antwortet kaum auf Fragen und lächelt un-

motiviert. Nach Angabe der Lehrerin ist es in der zweiten Spezialklasse und kommt auch nicht einmal hier nach, fiel auch immer durch seine Unbeholfenheit und Steifheit auf. Ein hinzugezogener Neurologe stellt schliesslich die Diagnose auf sog. «*Pfropfhebephrenie*» und regt Ueberweisung an die Psychiatrische Poliklinik an.

Epikrise:

Epikrise: Das bestehende Initiale Fieber, das zusammen mit den angegebenen Meningitiserscheinungen zur Einweisungsdiagnose «Meningitis» verführte, war jedenfalls auf den bestehenden *acuten Grippeinfect* zu beziehen. — Gleichzeitig mit Abnahme der starken Halsentzündung ging das Fieber bleibend zurück, während die leichte Nackenstarre, d. h. die Symptome des *chronisch funktionellen Meningismus* trotz Lumbalpunktion und Fieberabfall ruhig weiter bestehen blieben. — Augenscheinlich gehörte beides zum vorliegenden eigenartigen Krankheitsbilde der «Hebephrenie», die in diesem Spezialfalle mit deutlichen Meningismussymptomen einhergingen.

Zusammenfassung.

Die 8 von uns im Auszug angeführten Krankengeschichten aus der *Basler Kinderklinik* sind ein Beweis dafür, wie vielgestaltig die Symptome gewisser *leichter Meningitisartiger* Krankheitsbilder sind und wie das Atypische das Typische gar oft überwiegt. — Hieraus erklären sich die verschiedenen Ansichten über die Erkrankung in der *Literatur* wohl zur Genüge. Wir haben auch die Schwierigkeiten im Einzelnen erwähnt, die in den atypischen Fällen beim heutigen Stand der Liquordiagnostik die Diagnose erschweren.

In Anbetracht der genannten Schwierigkeiten sind wir daher auch nicht immer in der Lage, eine absolut feste Regel aufzustellen. Immerhin scheint es zweifellos, dass wir bei richtigem Vorgehen in dem grössten Teil der Fälle auf Grund der klinischen Beobachtung und mit Hilfe der Lumbalpunktion, namentlich aber unter Berücksichtigung des Verlaufes, aller dieser Schwierigkeiten Herr werden.

Wir verkennen nicht, dass aus dieser kleinen Zahl von Fällen ein abschliessendes Urteil nicht gefällt werden kann. Sie können eher

als Beweis dienen, wieweit man von der Einsicht in die eigentliche Pathogenese dieser Erkrankungen, ob *infectiös,* ob *toxisch* oder ob *rein funktionell* noch entfernt ist. Viele Fragen werden endgültig erst dann gelöst werden können, wenn die Physiologie und die Pathologie des Zentralnervensystemes, spez. der Liquorverhältnisse, noch klarer gestellt sein wird. — Eines glauben wir aber doch auf Grund der oben mitgeteilten klinischen Beobachtungen aussprechen zu dürfen: Es scheint ebensowenig angägig, den guten alten Begriff des sog. «*Meningismus*» einfach fallen zu lassen bezw. gänzlich in den dehnbaren Sammelbegriff der «Meningitis serosa» aufgehen zu lassen, als es angeht, das Vorkommen eines einfachen *acuten (tox) Hydrocephalus* — (ohne entzündl. Veränderungen seitens der Meningen), im Sinne *Bessaus* zu leugnen.

Beide Krankheitsbegriffe, «*Meningismus*» und der seltene (tox) *Hydrocephalus acutus* lassen sich, freilich mehr auf Grund des weiteren klinischen Verlaufes als der Liquorverhältnisse, scharf voneinander trennen. Beide *können* nicht nur, sondern sie *müssen* vom Krankheitsbild der echten «*Meningitis serosa*» abgetrennt werden.

Und zwar in erster Linie auf Grund der *Liquorverhältnisse,* welche bei «*Meningitis serosa*» leicht entzündliche Veränderungen wie Eiweiss- und Zellvermehrung im Liquor nie ganz vermissen lassen. Weniger vielleicht auf Grund des *abweichenden klinischen Verlaufes;* da es allem Anschein nach gewisse abortive Fälle von echter «Meningitis serosa» gibt, mit charakteristischen entzündlichen Liquorveränderungen z. B. Fall VII., die so leicht verlaufen und so rasch sich zur Norm zurückbilden, dass ohne *genaueste Liquoruntersuchung* ihre Abgrenzung von einem blossen (tox. oder funktionellen) Meningismus unmöglich ist.

Unsere angeführten klinischen Erfahrungen bei zwei, anfänglich leichten, ganz sicher nicht entzündlichen, daher zunächst an blossen schweren Meningismus erinnernden acuten Hirnaffektionen bei Säuglingen, die aber beide in chronischen Hydrocephalus ausgingen, sowie eine Reihe weiterer Erfahrungen bei gewöhnlichem Meningismus einerseits und bei «echter Meningitis serosa» andererseits, zwingen uns, in Zukunft eine scharfe Grenze zu ziehen zwischen diesen drei verschiedenartigen Krankheitsbildern. Eine Grenze, die von vielen Autoren nicht immer berücksichtigt wird, die aber schon das zi-

tierte *Bessau'sche* Schema, dem auch die Darstellung *Ibrahims* folgt, wohl am schärfsten und deutlichsten zum Ausdruck bringt.

Am Schlusse meiner Arbeit angelangt, ist es mir eine angenehme Pflicht, meinem hochverehrten Lehrer, Herrn Professor Dr. *E. Wieland,* auf dessen Anregung diese Arbeit entstanden ist, für die gütige Ueberlassung der Fälle und insbesondere für das grosse Interesse, das er dieser Arbeit entgegenbrachte, meinen herzlichsten Dank auszusprechen.

Literaturverzeichnis.

1). ZIEHEN-BRUNS: Handbuch der Nervenkrankheiten im Kindesalter. Berlin. 1912.
2). FINKELSTEIN: Lehrbuch der Säuglingskrankheiten, 2. Aufl. 1921. S. 471, 72-73 497, 571.
3). MACLAIRE: A new etiological factor in the production of some cases of Hydrocephalus. Raport of a case. Journ. of. nerv. a. ment. dis. Bd. 62, Nr. 5 1925.
4). BOSSERT: Der Traumatische Hydrocephalus. Jahrbuch der Kinderheilkunde 88. der 3. Folge 38. Band; Berlin 1928 S. 452.
5). BESSAU: Ueber acuten Hydrocephalus. Aus der Vereinssitzung sächsischer Kinderärzte. Dresden. 18. 5. 26. M. W. 1926 S. 1279.
6). HEIDRICH L.: Die Encephalographie und Ventrikulographie. Ergebn. der Chirurgie und Orthopädie. Berlin, 1927. S. 169-171.
7). SPINA: Untersuchungen über die Resorption des Liquors bei normalen und erhöhtem interkraniellen Druck. Arch. f. Phys. 85. 120.
8). STRUSSBERG: Zeitschr. f. Nervenheilkunde Bd. 42. 1912. Beitrag zur Kenntnis der Cerebrospinalflüssigkeit.
9). DIETRICH: Ueber die Entstehung des Hydrocephalus. M. m. W. 1923. H. 34, 35.
10). ASKANAZY: Verhandlungen Path. Ges. 1914, 17 S. 85.
11). YLPPOE: Die wahre Reaktion der Cerebrospinalflüssigkeit bei gesunden Kindern und solche mit getrübtem Sensorium infolge verschiedener Erkrankungen. Zschr. f. Kinderheilkunde, Berlin. 1918. Bd. 17 S. 164.
12). GOEPPERT: Ueber Genickstarre. Ergebnisse der inneren Medizin und Kinderheilkunde. Berlin. 1909 Bd. 4.
Handbuch der inneren Medizin von Mohr und Stähelin 2. Aufl. 1925. S. 386.
13). WUELLENWEBER: Ueber die Funktion des Plexus chorioideus und die Entstehung des Hydrocephalus internus. M. m. W. 1924. S. 564.
14). IBRAHIM: a) D. Med. W. 1926, S. 1279.
Organische Erkrankungen des Nervensystems. Handb. d. Kinderheilkunde von Pfaundler und Schlossmann 1924. S. 293.
b) Lehrbuch der Kinderheilkunde v. Feer, 1926. S. 442-450.
15). ERNST P.: Lehrbuch der pathologischen Anatomie v. L. Aschoff 1923, S. 395

16). STRUEMPELL: 2 Fälle von Influenzameningitiden M. m. W. 1918 Nr. 40.
17). BURCKHARD UND KOLLARITIS: Schweiz. med. Wochenschrift 1926. H. 21.
18). HOTZ: Ueber Grippekomplikationen des Nervensystems im Kindesalter — Jahrb. f. Kinderheilkunde Bd. 90 der 3. Folge 40 B. 1919.
19). BROCK: Zeitschrift für Kinderheilkunde. Berlin, 1924.
20). MATTHES: Differentialdiagnose innerer Krankheiten. 1924. S. 172-3.
21). MAUTNER: Meningitis und Meningismus. Sonderbeilage der Wien. klinischen Wochenschrift 1926. Heft 52.
22). SALGE-MENDELSSOHN: Handbuch der Kinderheilkunde v. Pfaundler und Schlossmann. Leipzig. 1924. Bd. 4 S. 612-613.
23). STOOS: Ueber meningeale Reaktionen und acute seröse Meningitis im Kindesalter. Jahrb. f. Kinderheilkunde, Berlin, 1924. 105 der 3. Folge 55 Bd.
24). KOBRAK: Zeitschr. für Nasen-, Hals- und Ohrenleiden Bd. 14, H. 1-2 S. 135. Jahrgang 1926.
25). GUSTAV ALEXANDER: Handb. d. Kinderheilkunde v. Pfaundler u. Schlossmann Bd. 7. S. 16, 242, 243.
26). AMBRUS: Die Differenzierung zw. Menigismen und Menigitiden im Kindesalter mit Hilfe der Liquorveränderungen. J. B. f. Kind. Heilk. Bd. 106, 3 Folge Bd. 56.
27) BENDIX: Lehrbuch der Kinderheilkunde. Berlin, 1923 S. 380-81.
28). FARMARA: Seröse Meningitis und Meningismus. Zentralbl. f. die gesamte Kinderheilkunde, Berlin. 1926. H. 21.